

# Kavitätenpräparation mit dem Er,Cr:YSGG-Laser

Seit Keller und Hibst den ersten Er:YAG-Laser zum Einsatz brachten und Ende der Neunzigerjahre die Premiere dieser Wellenlänge in den Zahnarztpraxen erfolgte, hat sich einiges in Bezug auf den Er:YAG- (2.940 nm) und Er,Cr:YSGG-Laser (2.780 nm) getan. Dauerte eine Kavitätenpräparation bei Einführung der Erbium-Laser in den Praxen noch eine gefühlte Ewigkeit, ist heutzutage durch kurze Pulslängen, höhere Frequenzen und gestiegene Leistung eine Kavitätenbearbeitung in nahezu gleicher Zeit möglich wie mit den klassischen Diamant- und Hartmetallbohrern.

Dr. Ralf Borchers, M.Sc./Bünde

■ Etwas Routine und Fachwissen vorausgesetzt, lassen sich nahezu alle Präparationen und Kariesexkavationen ohne die sonst oft erforderliche Anästhesie durchführen.

Ein weiterer Pluspunkt der Laseranwendung ist das völlige Fehlen der sonst üblichen Vibrationen und des Druckes, was besonders von ängstlichen Patienten sehr begrüßt wird. Quasi als Zugabe liefert der Laser noch einen bakteriziden Effekt, der die Kavität weitgehend keimfrei hinterlässt und auch ein begleitender biostimulatorischer Effekt, der bei pulpanahen Präparationen für eine schnellere und bessere Reparaturleistung des Dentins sorgt, ist höchst willkommen. Mithilfe des Lasers lassen sich kariöse Zähne mikroinvasiv versorgen und bei entsprechender Ausbildung des Behandlers ist eine selektive Entfernung der Karies unter größtmöglicher Schonung der gesunden Zahnschicht möglich.

Nachfolgend soll das Vorgehen bei der Therapie einer Kariesläsion kurz dargestellt werden.

## Falldarstellung

Im vorliegenden Fall handelt es sich um eine 24-jährige Patientin mit einem kariösen Defekt des Zahnes 26, der zeitweilig schmerzte.

Zur Kavitätenpräparation und Kariesexkavation kam ein Er,Cr:YSGG-Laser (2.780 nm), Waterlase MD Turbo, der Firma Biolase zum Einsatz (Abb. 1).

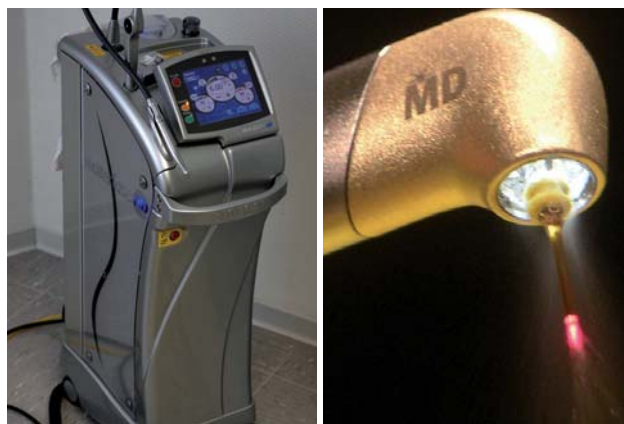

Abb. 1: Biolase Waterlase MD Turbo.–Abb. 2: Goldhandstück mit ZrO<sub>2</sub> Tip.

Als Ansatzstück wurde ein Zr Zirkonium Tip mit 9 mm Länge gewählt, mit dem auch die tieferen interdentalen Bereiche der Kavität problemlos zu erreichen waren (Abb. 2).

Die gesamte Behandlung erfolgte ohne Anästhesie und begann mit der Ausformung der Kavität (Abb. 3). Zur Schmelzbearbeitung wurden folgende Parameter gewählt: 6,25 Watt, 30 Hz, Pulslänge 140 µs, 75 % Wasser, 90 % Luft (Abb. 4).

Nach Abschluss der Präparation ist die geschaffene Kavität sehr schön an dem weißlichen, wie angeätzt wirkenden Rand zu erkennen (Abb. 5). Auch die noch verbliebene Karies ist klar erkennbar.

Die folgende Exkavation der Karies wurde mit 3 Watt, 30 Hz, einer Pulslänge von 140 µs sowie 35 % Wasser

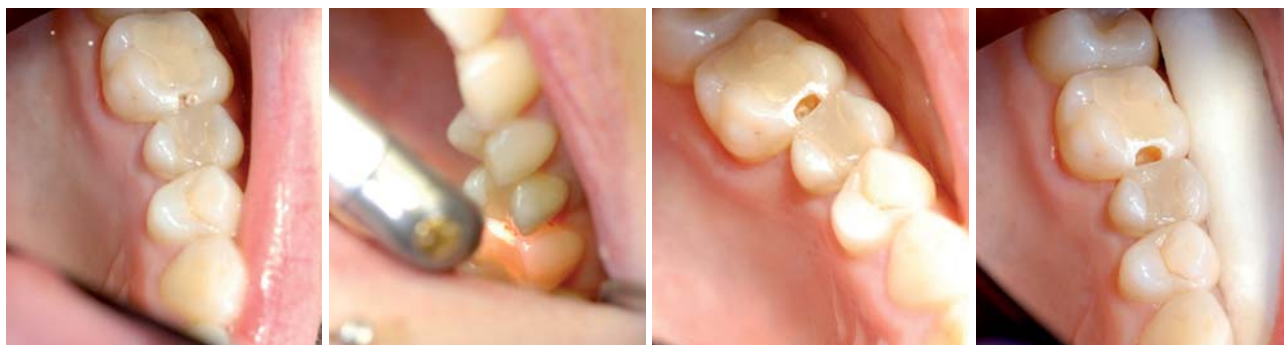

Abb. 3: Kariöser Zahn 26.–Abb. 4: Schmelzbearbeitung.–Abb. 5: Fertige Kavität mit Restkaries.–Abb. 6: Nach Kariesentfernung.

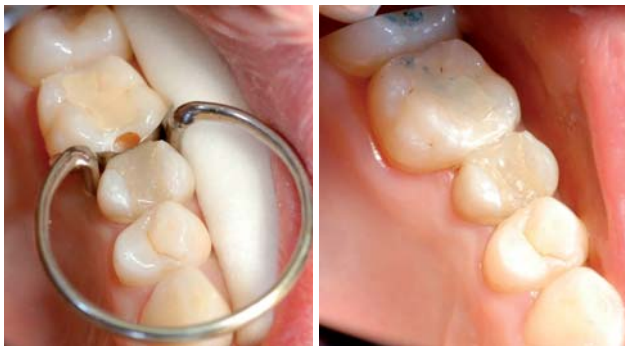


Abb. 7: Nach Ätzen und Bonden. – Abb. 8: Füllung nach Politur.

und 45 % Luft durchgeführt (Abb. 6, nach Kariesentfernung).

Da mit dem Laser im Non-contact-Verfahren gearbeitet wird, entfällt leider das dem Zahnarzt sonst so vertraute taktile Gefühl, welches den Übergang von kariösem zu gesundem Dentin erkennen lässt. Deshalb ist es notwendig, die gelaserten Flächen von Zeit zu Zeit mit einer Sonde auf „klirrende“ Härte und damit Kariesfreiheit zu untersuchen.

Im Anschluss an die Exkavation der Karies erfolgte das Anbringen einer Matrice und das Anätzen und Bonden der Kavität (Abb. 7).

Zuvor sollte jedoch der weißliche Kavitätenrand mit einem Exkavator oder einem anderen geeigneten Gerät von losen Schmelzpartikeln befreit werden, um zu vermeiden, dass nach der Versorgung mit der Füllung ein zarter weißer Rand an der Begrenzung der Kavität durchschimmert.

Die Abbildung 8 zeigt die fertig versorgte Kavität nach Okklusionskontrolle und Politur (Abb. 8).

## Fazit

Die gesamte Behandlung erfolgte innerhalb von zehn Minuten und erforderte damit keineswegs mehr Zeit als eine herkömmliche Präparation mit rotierenden Instrumenten. Da alle Arbeitsschritte mit dem gleichen Instrument durchgeführt werden, entfällt ein Bohrerwechsel. Außerdem muss nach Ende der Behandlung nur ein Handstück sterilisiert werden.

Durch die berührungslose Präparation und die fehlenden Vibrationen sowie den Wegfall der Anästhesie ist der gesamte Vorgang deutlich angenehmer für den Patienten und damit indirekt auch für den Behandler, denn ein entspannter Patient lässt sich einfach besser behandeln. ■

## KONTAKT

**Dr. Ralf Borchers, M.Sc.**

Bahnhofstraße 14  
32257 Bünde

Tel.: 0 52 23/1 02 22

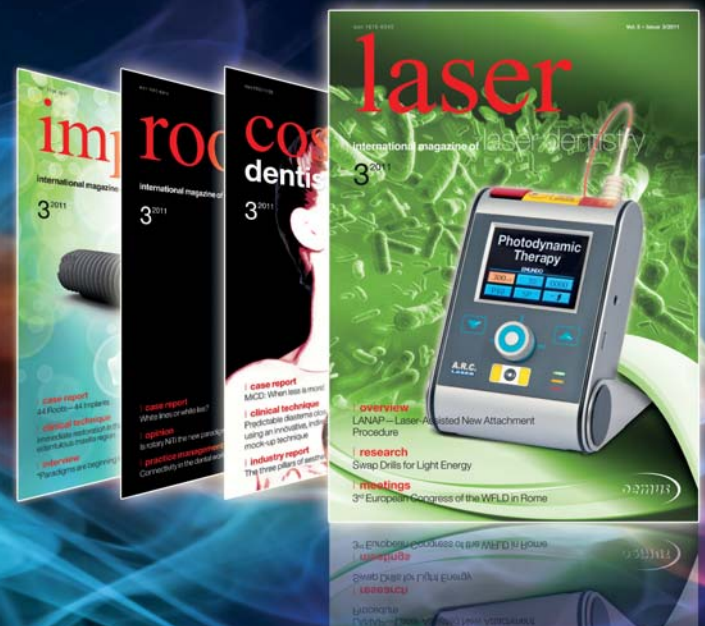E-Mail: Dr.Borchers@praxis-borchers.de

Web: [www.laserdentistry-germany.de](http://www.laserdentistry-germany.de)



# laser

international magazine of laser dentistry



## Probeabo 1 Ausgabe kostenlos!

Bestellung auch online möglich unter:  
[www.oemus.com/abo](http://www.oemus.com/abo)

 Bestellen Sie jetzt!

■ Ja, ich möchte das Probeabo beziehen. Bitte liefern Sie mir die nächste Ausgabe frei Haus. Soweit Sie bis 14 Tage nach Erhalt der kostenfreien Ausgabe keine schriftliche Abbestellung von mir erhalten, möchte ich **laser** im Jahresabonnement zum Preis von 44 EUR/Jahr inkl. gesetzl. MwSt. und Versandkosten innerhalb Deutschlands bzw. 46 EUR/Jahr inkl. gesetzl. MwSt. und Versandkosten außerhalb Deutschlands beziehen. Das Abonnement verlängert sich automatisch um ein weiteres Jahr, wenn es nicht sechs Wochen vor Ablauf des Bezugszeitraumes schriftlich gekündigt wird (Poststempel genügt).

► Antwort per Fax +49-341/4 84 74-290 an OEMUS MEDIA AG oder per E-Mail an [grasse@oemus-media.de](mailto:grasse@oemus-media.de)

Name
Vorname
Firma
Straße
PLZ/Ort/Land
E-Mail
Unterschrift

Widerrufsbelehrung: Den Auftrag kann ich ohne Begründung innerhalb von 14 Tagen ab Bestellung bei der OEMUS MEDIA AG, Holbeinstr. 29, 04229 Leipzig, schriftlich widerrufen. Rechtzeitige Absendung genügt.

Unterschrift
--------------

OEMUS MEDIA AG  
Holbeinstr. 29, 04229 Leipzig  
Tel.: +49-3 41/4 84 74-0  
Fax: +49-3 41/4 84 74-290  
E-Mail: [grasse@oemus-media.de](mailto:grasse@oemus-media.de)

