

Pro und Kontra der Lasertherapie in der Zahnmedizin

Teil 2: Parodontologie

Immer wieder und immer noch haben Laseranwender heute mit Vorurteilen, Dogmen und Mythen aus der Vergangenheit zu kämpfen, die eine objektive Betrachtung des Themas verhindern. Lassen Sie uns deshalb die Pro- und Kontraargumente zur Laseranwendung am Beispiel einer Parodontitistherapie diskutieren und eine Schlussfolgerung daraus ziehen.

Dr. Darius Moghtader

■ Von Kostenerstattern und laserkritischen Kollegen wird vorgetragen, wie unnötig und überflüssig, gefährlich oder schädlich der Laser in der Zahnheilkunde sei. Die Deutsche Gesellschaft für Laserzahnheilkunde hat für Aufklärung gesorgt. Dennoch scheint es notwendig, dem an der Lasertechnologie interessierten Zahnarzt anhand von Fallbeispielen die Vorteile aufzuzeigen. In diesem Beitrag wird der Lasereinsatz in der Parodontologie diskutiert. Verschiedene Wellenlängen und Energielevel wurden für den Einsatz in der Parodontologie beschrieben. In unserer Praxis nutzen wir die Diodenlaser der Firma elexxion ergänzend zur klassischen Therapie.



Fallvorstellung

Ein Patient mit jahrelanger, mehrfach erfolglos vorbehandelter chronischer Parodontitis stellt sich in unserer Praxis vor. Zunächst erfolgen Aufklärung, Mundhygieneinstruktionen und Vorbehandlungen. Bei Mitarbeit des Patienten zeigen die erhobenen Indizes an, dass mit der eigentlichen Therapie begonnen werden kann.

Kontra: So weit so gut, da sind wir uns alle einig. Doch die nun folgende Parodontitistherapie ist auch ohne

Laser einfach und sicher durchführbar, und der Patient kann seine Investition in den lasergestützten Eingriff sparen, ohne einen Nachteil für seine Gesundheit befürchten zu müssen.

Pro: Leider scheinen bei unserem Fallbeispiel die bisherigen Therapieversuche nicht nachhaltig erfolgreich gewesen zu sein, da trotz mehrfach wiederholter Behandlungen die Krankheit nicht zum Stillstand gekommen ist und die Frontzähne inzwischen schon Lockerungsgrade aufweisen. Nach Abschluss der Vorbehandlung veranlassen wir einen Bakterientest (Abb.1), um Klarheit über die Intensität der Infektion zu bekommen. Das Ergebnis zeigt eine hohe Keimanzahl mit parodontalen Markern und bestätigt den Verdacht, dass die pathogene Mikroflora bei diesem Patienten entscheidend den ungünstigen Krankheitsverlauf mitbestimmt.

Kontra: Ein Bakterientest ist verschwendetes Geld, da wir bei Problempatienten einfach zusätzlich den Winkelhof-Cocktail einsetzen können. Alternativ applizieren wir lokale Antibiotika in die Tasche und decken damit alle Problemkeime ab.

Pro: Ohne Bakterientest ist die Identifikation solcher Problempatienten zufallsbasiert. Die DGZMK emp-

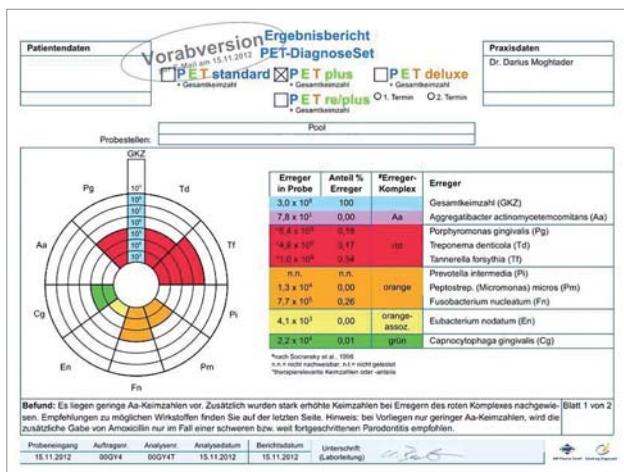


Abb. 1: Nach PZR, vor Therapiebeginn.

fielt in ihrer Stellungnahme zur adjuvanten Parodontitistherapie von 2003, dass vor einer Antibiose ein Keimtest durchgeführt werden sollte, damit aufgrund der Ergebnisse das passende Antibiotikum ausgesucht werden kann. Aufgrund der steigenden Resistenzzahlen beschränkt die Leitlinie den Einsatz von Antibiotika auf wenige Indikationen, zu der auch ausdrücklich die fortschreitende Parodontitis trotz vorangegangener Therapie zählt. Die zahlenmäßig deutlich überwiegenden „normalen“ chronischen Parodontitiden, die wir in der zahnärztlichen Praxis tagtäglich therapieren, bleiben meist davon ausgenommen.



Abb. 2: elexxion pico light.

Kontra: Dann ist ja alles klar, der Patient bekommt ein Antibiotikum und SRP, von mir aus auch ausgewählt nach Bakterientestung, und der Fall ist erledigt.

Pro: Ja, soweit die Theorie, doch der Patient verweigert die Antibiose und das kommt, das werden die Kollegen bestätigen, immer öfter vor. Und was ist mit den Patienten, die mit einer Diagnose außerhalb der Richtlinie der DGZMK zur adjuvanten Antibiose liegen? Nehmen wir diese alle aus einer zielgerichteten, der Erkrankung angemessenen Therapie aus?

Kontra: Dann bleiben nur SRP und engmaschige Kontrollen durch PZR mit dem Risiko, dass die Therapie wieder erfolglos bleibt. Alternativen dazu gibt es nicht.

Pro: Die laseradjuvante Parodontitistherapie ist genau diese Alternative. Wir starten mit einer perio green-Behandlung mit dem elexxion pico light (Abb. 2), um die Keimanzahl vor der Therapie drastisch zu reduzieren. Diese zielspezifische lokale photothermische Therapie wird ohne Lokalanästhesie mit dem Low-Level-Laser durchgeführt. Schon nach 14 Tagen zeigt der durchgeführte zweite Bakterientest (Abb. 3) die Reduktion der Bakterienlast um 90 % (Pg, Td, Fn) bis 99 % (Tf).

Danach führen wir die elap-p (ellexion laser assisted protocol-periodontics), also die hochfrequente und hochenergetische adjuvante Lasertherapie, mit dem elexxion claros durch. Zur Schmerzprophylaxe und Wundheilungsförderung wenden wir den Low-Level-Laser an. Am nächsten Tag stellt sich der Patient zur Kontrolle schmerzfrei und ohne jegliche Schmerzmittel- oder Antibiotikanahme in der Praxis vor. Die klinischen Parameter bei den folgenden Kontrollen zeigen eine er-

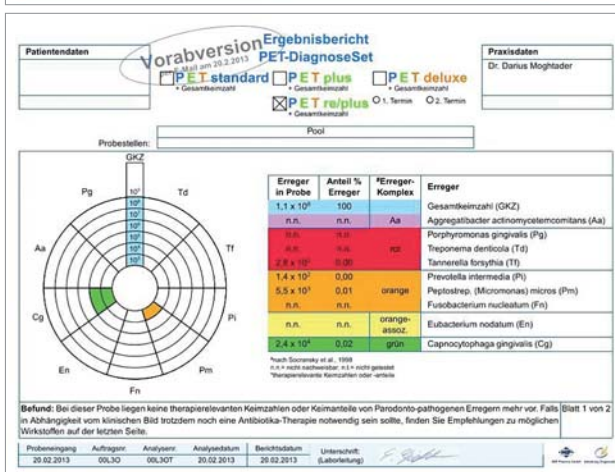
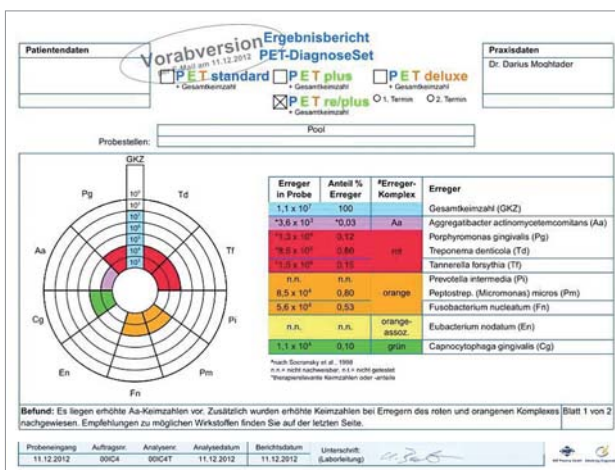


Abb. 3: Nach perio green-Vorbehandlung. – Abb. 4: Nach elap-p.

folgreiche Therapie an und die wieder festen Frontzähne geben dem Patienten Sicherheit und Lebensfreude zurück. Der Bakterientest nach drei Monaten beweist die nachhaltige, vollständige (99,99 %) Reduktion der pathogenen Bakterien unter die Nachweisgrenze.

Fazit

Wenn die bakterielle Infektion mit parodontalpathogenen Keimen ein entscheidender Faktor einer Parodontitis ist, dann ist die lasergestützte Therapie wegen fehlender Nebenwirkungen und Resistenzbildungen bei allen Schweregraden der Parodontitis medizinisch sinnvoll. Im geschilderten Fallbeispiel konnte die Erkrankung gestoppt werden und auch noch nach drei Monaten ist eine nachhaltige Reduktion der parodontalpathogenen Flora um 99,99 % nachweisbar. ■

KONTAKT

Dr. Darius Moghtader
 In den Weingärten 47, 55276 Oppenheim
 Tel.: 06133 2371, Fax: 06133 925479
 dr-moghtader@hotmail.de
www.openheim-zahnarzt.de

