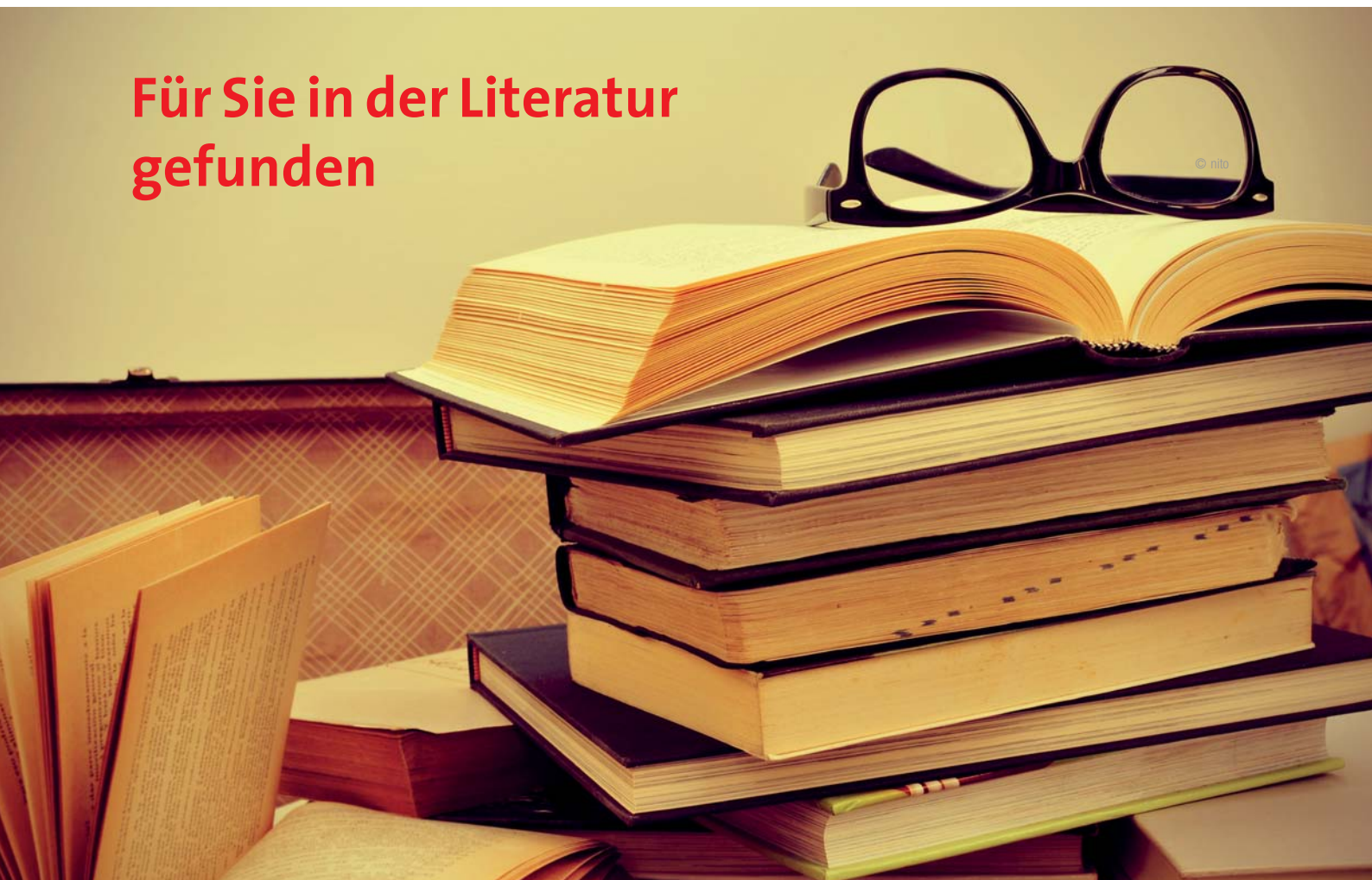

Für Sie in der Literatur gefunden



Bis vor wenigen Jahren fanden sich Publikationen über Laseranwendungen in der Mundhöhle ganz überwiegend, wenn nicht sogar ausschließlich, in Spezialmedien für Laserzahnheilkunde. Heute finden wir erfreulicherweise eine Vielzahl relevanter Literatur in den allgemeinen zahnärztlichen Print- und Onlinemedien. In dieser Ausgabe haben wir die wichtigsten Publikationen zu den Themen Laser und Hartgewebe, laserunterstützte Endodontologie und Low-Level-Laser-Therapie zusammengefasst.

Schwerpunkt: Laser und Hartgewebe

Der Er:YAG-Laser ist unbestritten ein sicheres und wichtiges Instrument für Zahnbehandlungen. Besonders im Fokus steht hierbei die Anwendung an Zahnhartsubstanz und Knochen.

Kavitätenpräparation: Patienten bevorzugen den Er:YAG-Laser

35 jugendliche Patienten einer skandinavischen Studie unterzogen sich im Rahmen einer klinischen Studie der Präparation einer 2 mm tiefen Kavität mit sowohl der konventionellen Methode mittels Schnellaufwinkelstück als auch der mit einem Er:YAG-Laser. Anschließend wurden die Patienten befragt. Das Ergebnis war eindeutig: Nahezu zwei Drittel würden bei künftigen Präparationen dem Er:YAG-Laser den Vorzug geben. Untersucht wurde neben der Präparationszeit und dem Pulswechsel auch die subjektive Wahrnehmung der Patienten. Die laserunterstützte Präparation wurde

als weitaus weniger unangenehm hinsichtlich des Präparationsgeräusches, aber als etwas mehr unangenehm durch den bei der Laserpräparation entstehenden Geruch und die (um einen Faktor 3,7) verlängerte Präparationsdauer empfunden. Insgesamt jedoch wurde der Er:YAG-Laser bei dieser Anwendung von knapp 63 Prozent im Vergleich zur konventionellen Präparation bevorzugt.

Mosskull Hjertton P. et al.: Er:YAG laser or high-speed bur for cavity preparation in adolescents. Acta Odontol Scan 2013; 71, 3–4, 610–615.

Laserpräparation

Wissenschaftler der Universität Wien haben die Wirkung des Er:YAG-Lasers im Vergleich zum konventionellen Vorgehen getestet. Ihre Ergebnisse: Die Anwendung des Er:YAG-Lasers kann eine mikroretentive Dentin-Oberfläche ohne Temperaturschäden liefern. Der Er:YAG muss allerdings sehr bewusst eingesetzt werden. Lasereinstellungen über einer bestimmten Energiestärke seien unbedingt zu vermeiden, so die Warnung der österreichischen Wissenschaftler.

Die von den Herstellern empfohlenen Einstellungen/Programme mit 1 bis 6 Watt Leistung zeigten gute Ergebnisse, wenn der Laser in Bewegung war. Dies betraf Bestrahlungswinkel von 30 Grad und 60 Grad gleichermaßen. Offene Dentintubuli und Oberflächen

ohne Smearlayer wurden dabei beobachtet. Einstellungen mit höherem Energieausstoß (8 Watt und mehr) zeigten indes deutliche morphologische Temperaturschäden.

Franz A. et al.: Vergleichende REM-Analyse laserpräparierten und konventionell präparierten Dentins. Österreichischer Zahnärztekongress 2013.

... und wie geht es weiter mit der laserunterstützten Kavitätenpräparation?

Seit geraumer Zeit forschen diverse Laserarbeitsgruppen an einer neuen Lasergerätegeneration. Es handelt sich hierbei um ultrakurz gepulste Laser, sogenannte Pico- und Femtosekundenlaser. Im deutschsprachigen Raum sind vor allem Aachen (Prof. Dr. Gutknecht und Team) und Bonn (Prof. Dr. Frentzen und Team) als führend auf dem Gebiet der Ultrakurzpulslaser-Forschung zu nennen. Der Vorteil dieser ultrakurz gepulsten Laser liegt darin, dass hohe Spitzenintensitäten mit nur geringer Wärmeübertragung erzielt werden. Nach Einschätzung der mit der neuen Lasergeneration befassten Wissenschaftler sind diese eine überaus vielversprechende Technologie für minimalinvasives Vorgehen. Viele Autoren, die bei den bis dato zur Kavitätenpräparation verwendeten Er:YAG- und Er,Cr:YSGG-Lasern eine mäßige Effizienz bemängelt hatten, sehen in der neuen Ultrakurzpuls-Technologie den „Schlüssel zum Ersatz der zahnärztlichen Turbine“.

Auf dem letztjährigen IADR-Kongress in Seattle wurden erneut zwei sehr ermutigende Forschungsarbeiten zu Ultrakurzpulslasern vorgestellt:

Wissenschaftler aus São Paulo erforschten gemeinsam mit Kollegen aus Aachen die Anwendbarkeit ultrakurz gepulster Laser in der restaurativen Zahnheilkunde. Neben der Definition der Laserparameter für die klinische Nutzung untersuchten sie auch die Haftkraft von Kompositen an bestrahltem Dentin. Die Forscher erprobten verschiedene Wellenlängen (355, 532, 1.045 und 1.064 nm), Pulszeiten und Bestrahlungsprotokolle.

Dentin und Schmelz zeigten nach der Laserbestrahlung eine raue Oberfläche ohne Verkohlungen. Mit adäquaten Parametern betrug die maximale Temperaturerhöhung in 1 mm Tiefe nur 6,1 Grad Celsius im Dentin und nur 4,6 Grad Celsius im Schmelz.

Die Haftkraft von Adhäsivsystemen mit verschiedenen Bondingprotokollen (CLEARFIL SE BOND, Kuraray, mit und ohne Primer/Adper Single Bond mit und ohne Anätzen) war gleich oder höher als an unbestrahlten Kontrollproben.

Bello-Silva M. et al.: Adhesion to dental hard tissues ablated with ultra-short pulsed lasers. IADR Generals Session, Seattle, 20.–23. März 2013.

Neben Brasilien und Deutschland, die in der ersten Studie involviert waren, ist auch Japan ein führendes Land auf dem Gebiet der Laserzahnheilkunde. Ein Forscherteam der Universität Tokio erprobte einen Titan-Saphir-Femtosekundenlaser ($Ti^{3+}:Al_2O_3/Ti:Sa$ -Laser), um kariöse Läsionen in Schmelzrisse minimalinvasiv abzutragen. Yamamoto und Kollegen experimentierten mit einem Femtosekundenlaser (Puls 80 sec) mit einer Wellenlänge von 800 nm, einer Pulsfrequenz von 1 bis 1.000 Hz und einer Durchschnitts-

leistung von 100 mW bei 1 kHz. In den Versuchsreihen zeigte sich, dass bereits eine 125stel Sekunde bei 10 mW Leistung ausreichte, um die kariösen Läsionen ohne Beeinträchtigung des Schmelzes zu entfernen.

Die Laserbehandlung zeigte dabei nicht die Verkohlung, die bei Behandlungen mit dem Nd:YAG-Laser häufig zu beobachten ist. Die gelaserte Oberfläche war ebenmäßig und glatt. Nach Ansicht der Wissenschaftler ist der Tsunami-Laser (Spectra-Physics) zum Einsatz in der Zahnmedizin geeignet.


Yamamoto M. et al.: Femtosecond laser cleaning for tooth stain inside the cracks. IADR Generals Session, Seattle, 20.–23. März 2013.

Laserunterstützte Kariesprävention

Eine Low-Level-Er:YAG-Laserbehandlung kann den Zahnschmelz härten. Dies ist das Ergebnis einer chinesischen Arbeitsgruppe. Liu und Kollegen berichten hier, dass eine nichtabtragende (sublative) Bestrahlung mit Low-Level-Er:YAG-Laserlicht einer Schmelzdemineralisierung durch eine Verlangsamung der Schmelzdiffusion vorbeugen kann.

Kariesähnliche Läsionen wurden mit dem Laserlicht unterschiedlicher Intensität bestrahlt. Tatsächlich konnte eine hemmende Wirkung auf die Schmelzdemineralisierung beobachtet werden; gleichzeitig warnten die chinesischen Wissenschaftler allerdings vor einer High-Energy-Behandlung mit Laserlicht im Sinne einer Kariesprävention. Zu groß sei die Gefahr, dass periphere und tiefer liegende Gewebeschichten hierbei beschädigt würden.

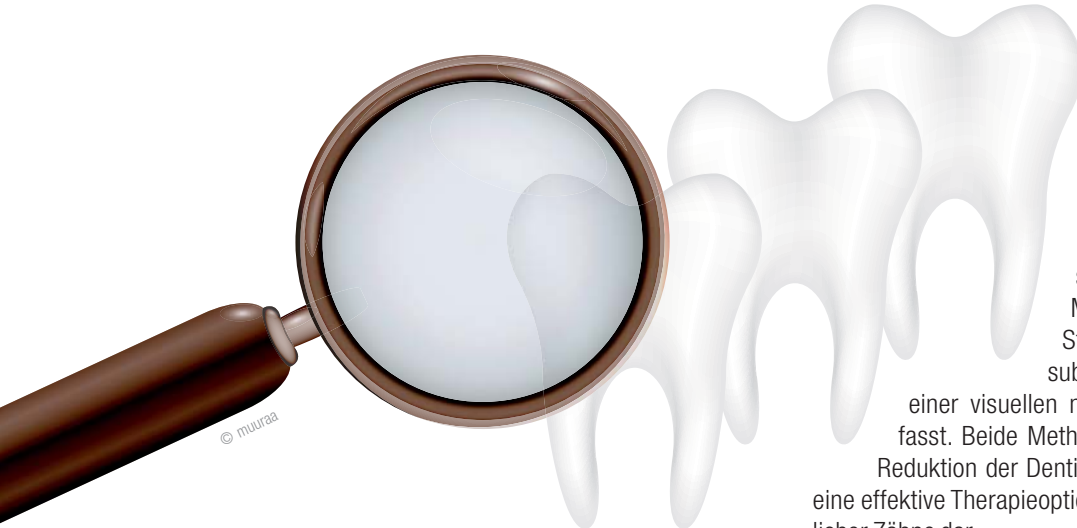Liu Y.: Sublative Er:YAG laser effect on enamel demineralization. Caries Research 2013, 47, 1, 63–68.



© Joije

... geht das auch mit dem CO₂-Laser?

Pasaporti und Kollegen verfolgten eine ganz ähnliche Zielsetzung und erforschten die Option der Prävention von Erosionen und Abrasionen des Zahnschmelzes durch CO₂-Laserlicht. Die Studie entstammt der immer aktiven Laserarbeitsgruppe der Universität Aachen, einem der entscheidenden Aktivposten der deutschen Laserzahnheilkunde.



Auch in vorliegendem Fall konnten die Autoren über ermutigende Ergebnisse berichten: Die Behandlung mit dem CO₂-Laser alleine, oder aber auch in Kombination mit Fluoridgelee, kann die Widerstandsfähigkeit von Zahnschmelz gegenüber Erosionen und Abrasionen erhöhen und durch Säure erweichten Schmelz wieder erhärten. Wermutstropfen: Leider ist der in dieser Studie verwendete Laser nur ein Prototyp; zurzeit gibt es keinen solchen CO₂-Laser, der für den klinischen Gebrauch eingesetzt werden könnte.

Die CO₂-Laserbestrahlung mit einer Energiedichte von 0,3 J/cm² (5 Mikrosekunden/226 Hz) führte alleine, oder in Kombination mit einer Fluoridgelee-Vorbehandlung (3 Min. elmex-Gelee), zu einer signifikanten Verringerung der Entstehung von Erosionen und Abrasionen in vitro.

Die kombinierte Laser- und Fluoridgelee-Behandlung führte auch zu einer signifikanten Wiedererhärtung des Schmelzes, verstärkte jedoch nicht den präventiven Effekt der alleinigen Laserbehandlung. Die Behandlung mit Fluoridgelee alleine konnte indes den erweichten Schmelz nicht wieder erhärten.

Pasaporti C.: In-vitro-Untersuchung zur Prävention von Erosionen und Abrasionen des Zahnschmelzes durch CO₂-Laserbestrahlung. Dissertation, Aachen 2013.

Schwerpunkt: Laserunterstützte Endodontologie und Low-Level-Laser-Therapie

Zu Unrecht führt die Low-Level-Laser-Therapie (LLLT) ein Nischendasein in der aktuellen Laserzahnheilkunde. Die früher unter dem verwirrenden und nicht zutreffenden Begriff „Softlasertherapie“ geführte LLLT erbringt bemerkenswerte Ergebnisse. Auch in der Endodontologie lässt sich der Laser gewinnbringend einsetzen, obgleich es hier auch kritische Stimmen gibt.

Überempfindliche Zähne:

Ist der Er:YAG-Laser bei der „ÜZ“-Behandlung überlegen?

Dr. Vicky Ehlers von der Johannes Gutenberg-Universität in Mainz hat sich eines leidigen Themas angenommen und vergleicht die Effektivität von zwei verschiedenen Behandlungsmethoden zur Behandlung überempfindlicher Zähne. Dafür wurden im Rahmen einer Studie im Split-Mouth-Design die Zähne von Probanden zur Hälfte mit dem Glutaraldehydbasierten Desensitizer (GLUMA, Heraeus Kulzer) und zur anderen Hälfte mit dem Er:YAG-Laser (KaVo KEY 3, 60 mJ, 2 Hz Pulsfrequenz und 200–700 µs Pulsdauer) behandelt. Innerhalb des sechsmonatigen Untersuchungszeitraumes wurden sieben Messungen der Sensibilität auf einen Stimulus (Luft) durchgeführt und das subjektive Schmerzempfinden mithilfe einer visuellen numerischen Analogskala (VAS) erfasst. Beide Methoden führten zu einer signifikanten Reduktion der Dentinhypersensibilität und stellen somit eine effektive Therapieoption für die Behandlung überempfindlicher Zähne dar.

Ehlers V.: Klinischer Vergleich von GLUMA- und Er:YAG-Laserbehandlung von überempfindlichen Zähnen. ZMK 2012, 28, 12, 836–840.

Kritische Stimmen zur Laser-Endodontie:

Laserunterstützte Wurzelkanal desinfektion

In der ZWR (Das deutsche Zahnärzteblatt) publizierte Priv.-Doz. Dr. Thomas Schwarze (Hannover) eine sehr umfassende Übersichtsarbeit über die laserunterstützte Endodontologie. Neben Grundlagen zur Desinfektion des Kanalsystems ging Dr. Schwarze vor allem auf die Lasersysteme, welche hierbei Verwendung finden können, ein und präferiert klar den Nd:YAG-Laser als „Endo-Wellenlänge“ der ersten Wahl. Ein interessantes Zusatzkapitel betrifft die laseraktivierte Wurzelkanalspülung, der der Autor eine hohe Wertigkeit zumisst, auf momentan aber noch nicht verfügbare, evidenzbasierte Daten fairerweise hinweist.

Schwarze T.: Laserunterstützte Wurzelkanal desinfektion. ZWR – Das deutsche Zahnärzteblatt 2013, 122, 6, 308–311.

In die gleiche Kerbe haut auch eine Arbeitsgruppe der Universität Malmö, die zu dem ernüchternden Ergebnis kommt: Momentan gibt es keine „robuste Evidenz“, die für den Nutzen des Lasers im Wurzelkanal spricht.

Dieses Fazit bezieht sich auch auf den Lasereinsatz als Ergänzung zur chemomechanischen Desinfektion infizierter Wurzelkanäle. Dies bedeutet nicht, so die skandinavischen Wissenschaftler, dass die Laserbehandlung an sich unwirksam wäre, nur mit den momentan vorhandenen (als unzureichend empfundenen) wissen-

schaftlichen Studien lässt sich die Wirksamkeit eben nicht nachweisen, schrieben die Wissenschaftler.

Fransson H. et al.: Efficiency of lasers as an adjunct to chemo-mechanical disinfection of infected root canals: A systematic review. Int. Endod. J. 2012, online Oktober 2012.

Wirksamkeit der LLLT bei OP-Schmerzen und Trismus

Maurizio Ferrante und Kollegen nahmen sich des umstrittenen Themas LLLT an und untersuchten die Wirksamkeit der LLLT zur Linderung von Schmerzen, die z. B. nach Entfernung unterer Weisheitszähne entstanden waren, und zur Linderung von Schwellungen und Trismus.

Die italienischen Forscher wussten abschließend Erstaunliches zu berichten: 30 Patienten wurden an der Universität Chieti randomisiert in zwei Behandlungsgruppen à 15 Patienten eingeteilt. Alle verpflichteten sich, zwölf Stunden vor dem Eingriff auf Analgetika zu verzichten.

Die Applikation des Low-Level-Laser-Lichts erfolgte mit den Parametern: cw-mode, 300 mW Leistung über 3 x 60 Sekunden Applikationsdauer (= 54 J). Das Laserlicht wurde bei der Testgruppe sowohl intraoral (lingual und vestibulär 1 cm vom OP-Bereich) und auch extraoral (Ansatzpunkt des Musculus masseter) unmittelbar nach Entfernung der Weisheitszähne bzw. des Eingriffs und erneut nach 24 Stunden (gleiche Vorgehensweise) appliziert. Zur An-

wendung kam ein Diodenlaser mit 980 nm Wellenlänge und einem 600-µm-Handstück.

Die Lasergruppe zeigte eine signifikante Verbesserung des Mundöffnungswinkels und eine bemerkenswerte Verringerung des Trismus, der Schwellung und der Schmerzintensität am ersten und am siebten Tage.

Damit bestätigen die italienischen Forscher die Ergebnisse, über welche Neckel und Kollegen vor zehn Jahren mit einem ähnlichen Material und ähnlicher Methodik berichtet hatten.

Ferrante M. et al.: Effect of low-level-laser-therapy after extraction of impacted lower third molars. Lasers in Medical Science 2013, 28, 3, 845–849.

Dr. Georg Bach
Rathausgasse 36
79098 Freiburg im Breisgau
Tel.: 0761 22592
doc.bach@t-online.de
www.herrmann-bach.de



ANZEIGE

Publizieren Sie Ihre Fachartikel bei uns.

- Jahrbuch Laserzahnmedizin (deutsch)
- laser – international magazine of laser dentistry (englisch)

Foto: © PureSolution

Bitte kontaktieren Sie Georg Isbaner

✉ g.isbaner@oemus-media.de ☎ 0314 48474-123

