

Risikofaktoren in der Oralchirurgie

Die Nervverletzung durch zahnärztliche Eingriffe

Im Verlauf von zahnärztlichen Behandlungen können unterschiedliche Verletzungen und Irritationen von Nerven im Mund-, Kiefer- und Gesichtsbereich auftreten. Hierfür gibt es eine Vielzahl von Ursachen, die auf den Grad der Nervläsion Einfluss nehmen. Nach Art und Ausdehnung der Nervverletzung richtet sich die Therapie und die Prognose zur Regeneration des Nerven.

Anatomische Grundlagen

Um Nervverletzungen zu vermeiden, müssen die anatomischen Gegebenheiten genau beachtet werden. Theoretisch können bei zahnärztlichen Eingriffen die unteren Äste des Nervus trigeminus beeinträchtigt werden (Nervus maxillaris und Nervus mandibularis). Im Oberkiefer besteht die Gefahr, den Nervus palatinus, der die Zähne und die palatinale Gingiva innerviert, zu schädigen. Weiterhin könnten der Nervus infraorbitalis sowie der Nervus incisivus, der die Zähne und die Oberlippe versorgt, beeinträchtigt werden. Eine wichtige Rolle spielt im Unterkiefer der Nervus lingualis, der für die Innervation der Zunge verantwortlich ist. Weiterhin ist der Verlauf des Nervus alveolaris inferior²⁹ (Versorgung von Zähnen und Unterlippe) und der des Nervus mentalis zu beachten. Hierbei wird dem Foramen mentale besondere Aufmerksamkeit gewidmet, da unterschiedliche anatomische Varianten bezüglich der Form und der Anzahl auftreten können.⁶ Weiterhin muss beachtet werden, dass ein Mentalis-Loop vorliegen kann. In einer Studie wurde gezeigt, dass ungefähr 23 Prozent des Nervus mentalis einen Loop aufweisen, der unterschiedliche Ausdehnungen haben kann. Diese Mentalis-Schleifen haben zu ungefähr 41 Prozent eine Größe von 0,1–0,5 mm, zu 33 Prozent eine Größe von 1–2 mm und zu 25 Prozent eine Größe von 2,1–3 mm. Des Weiteren zeigt sich im zahnlosen Unterkiefer mit zunehmender Atrophie eine relative Lageveränderung des Foramen mentale. Folglich können Druckdolenz des Prothesenlagers und Hypästhesien durch den Zahnersatz auftreten.²⁹ Zusätzlich ist der Nervus lingualis, der Mundboden und Zunge innerviert zu beachten (Abb. 1 und 2).

Ätiologie traumatischer Nervläsionen

Grundsätzlich werden therapeutische von idiopathischen Nervverletzungen unterschieden, die klinisch wie folgt eingeteilt werden.¹⁶ Bei traumatischen Läsionen ist die Fähigkeit des Nerven, Impulse weiterzuleiten, eingeschränkt. Klinisch zeigen sich Funktionsstörungen in Form von Lähmungen, Gefühlsstörungen oder vegetativen Störungen. Basis für eine Prognose und rationale Erörterung von Therapieoptionen ist die

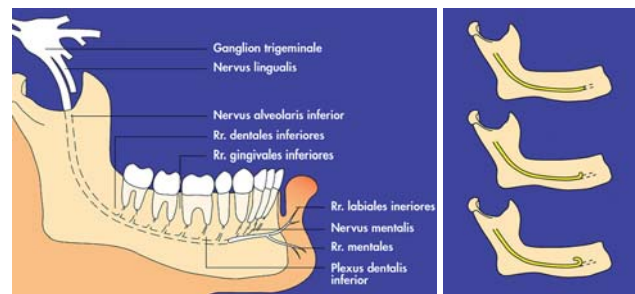


Abb. 1: Schematische Darstellung des Nervus alveolaris inferior. – **Abb. 2:** Unterschiedliche Verlaufsformen des Mentalis-Loops.

Kenntnis des Ausmaßes und Musters einer Nervläsion. Alle Läsionsgrade können zu einer kompletten Anästhesie im Ausbreitungsgebiet eines sensiblen Nervs führen. Nur bei der Neurapraxie und der Axonotmesis ist mit einer spontanen Wiederkehr der Sensibilität zu rechnen.¹²

Klinik der Nervschädigung

Die klinischen Symptome bei Nervschädigungen fallen sehr unterschiedlich aus. Es können einerseits verstärkte Empfindungen von Reizen auftreten, zum anderen zeigt sich aber auch eine verminderte Wahrnehmung oder sogar ein kompletter Sensibilitätsausfall. Weiterhin können Missempfindungen oder abnorme Empfindlichkeiten auftreten. Einen Überblick über die Klassifizierung der Symptomatik gibt folgende Tabelle 1.

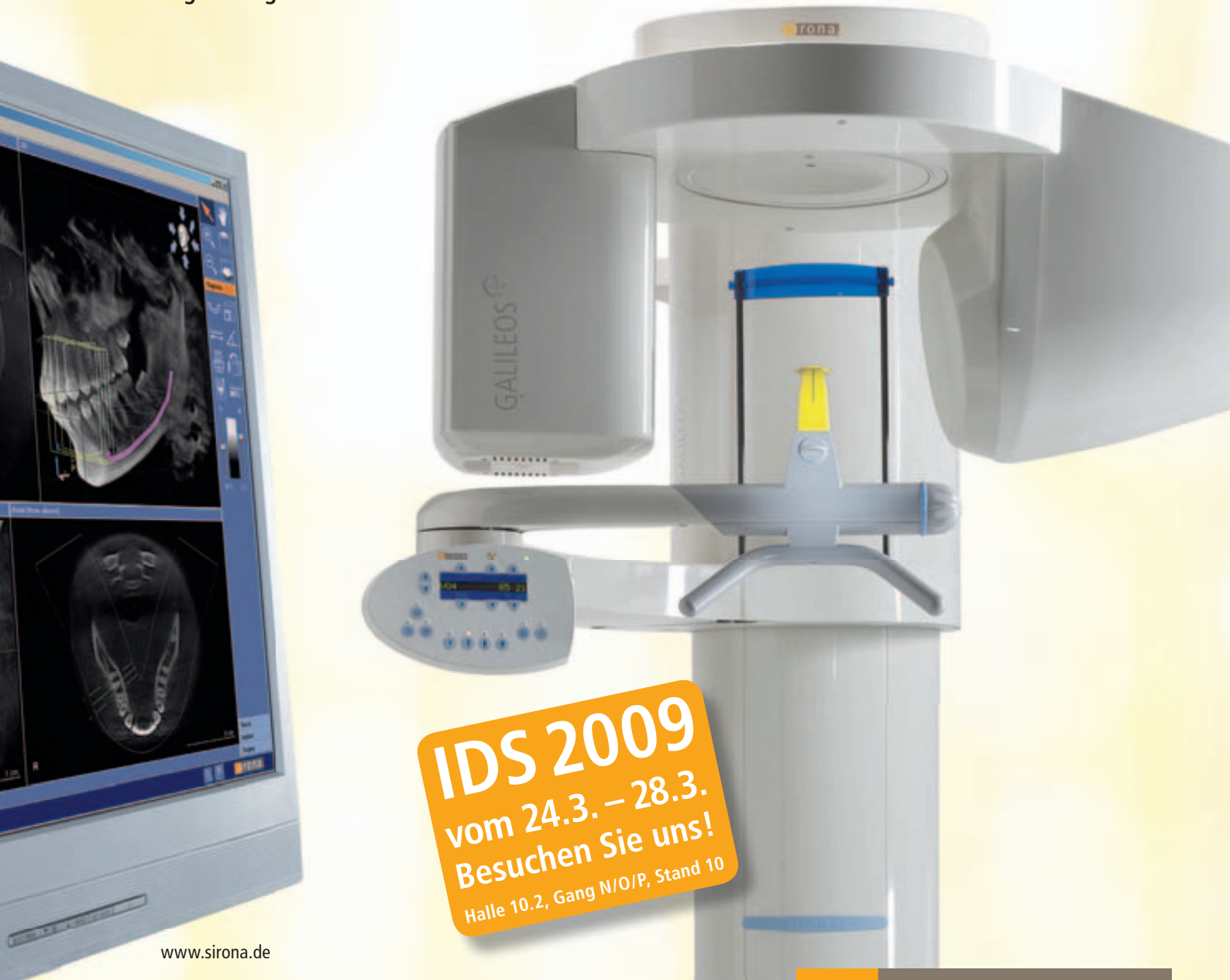Anästhesie	vollständige Abwesenheit von Empfindungen (A. dolerosa)
Hypästhesie	verringerte Empfindlichkeit auf Reize
Dysästhesie	unangenehme, abnorme Empfindung, spontan oder provoziert
Parästhesie	Missempfindung, die nicht durch adäquate Reize hervorgerufen wird
Hyperästhesie	Überempfindlichkeit für Berührungsreize
Allodynie	Schmerzempfindung durch einen Reiz, der im Normalfall keinen Schmerz auslöst
Hyperalgesie	verstärkte Schmerzempfindung auf einen schmerzhaften Reiz

Tab. 1: Klinik der Nervschädigung.

IMPLANTOLOGIE MIT GALILEOS COMPACT

Wirtschaftlichkeit in einer neuen Dimension

Wie viel 3D braucht die implantologische Praxis? Neben der Faszination unbegrenzter diagnostischer Möglichkeiten besteht der Wunsch, fortschrittliche Technologie effizient und sicher in den Praxisablauf zu integrieren. Diesen Wunsch erfüllt jetzt der neue GALILEOS Compact, die maßgeschneiderte 3D-Lösung zum attraktiven Preis für Implantologie und zahnmedizinische Diagnostik. Passend zu diesen Anwendungen bietet er alles, was GALILEOS auszeichnet: Hervorragende Bildqualität bei gleichzeitig niedriger Dosis. Einfache Bedienung von Hard- und Software, sowie den anwendergerechten Workflow bis zur Implantatumsetzung. Lassen Sie sich jetzt vom Fachhandel Ihre 3D-Lösung nach Maß anbieten – perfekt in Preis und Leistung! Es wird ein guter Tag. Mit Sirona.



www.sirona.de

IDS 2009
vom 24.3. – 28.3.
Besuchen Sie uns!
Halle 10.2, Gang N/O/P, Stand 10

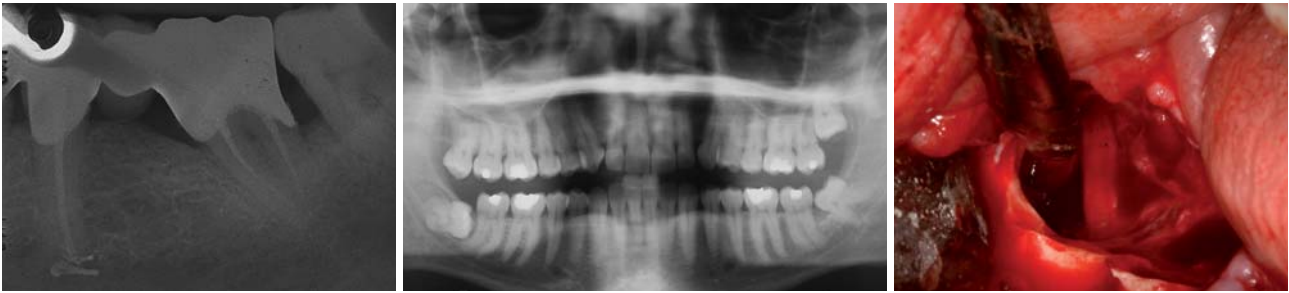

Abb. 3: Überstopftes Wurzelkanalfüllmaterial im Nervkanal. – **Abb. 4:** OPG: Interradikulärer Verlauf des Nervus alveolaris inferior Zahn 48. – **Abb. 5:** Intraoperative Darstellung des interrädikulären Nervverlaufes.

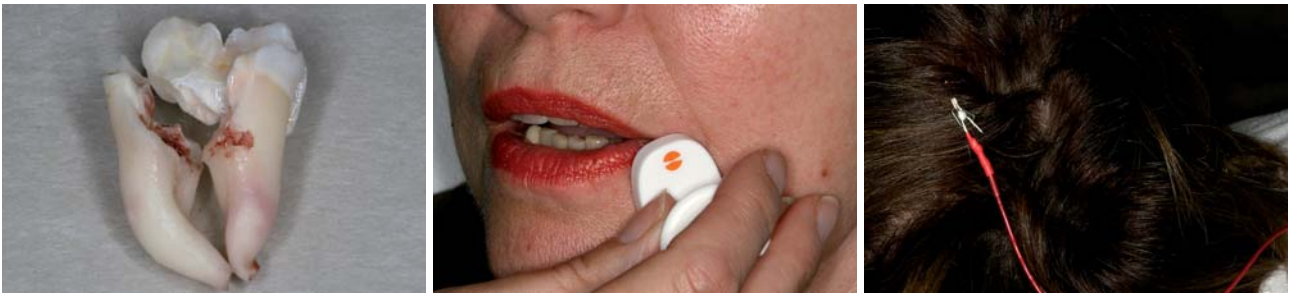

Abb. 6: Osteotomierter Zahn 48 bei interrädikulärem Nervverlauf. – **Abb. 7:** Ableitung SSEP 1. Elektrode. – **Abb. 8:** Ableitung SSEP 2. Elektrode.

Ursachen der Nervverletzungen in der Zahnheilkunde

Lokalanästhesie

Zeigt sich bei einer ausschließlich konservierenden Behandlung ein Ausfall eines der Mandibularisäste, muss von einer intraneuralen Injektion ausgegangen werden. Dies kann auch bei einem chirurgischen Eingriff die Ursache für einen Sensibilitätsverlust sein. Hier muss dann aber differenzialdiagnostisch eine direkte mechanische Läsion des Nervs durch das operative Vorgehen ausgeschlossen werden. Die Nervschädigung durch Lokalanästhesie ist relativ selten (Inzidenz: 1:785.000), da die Kanüle in der Regel zu dünn ist. Falls eine Schädigung durch Lokalanästhesie vorliegt, ist in den meisten Fällen der Nervus lingualis betroffen. Weiterhin zeigt sich eine Sensibilitätsstörung des entsprechenden Nervs in Abhängigkeit des zur Lokalanästhesie verwendeten Präparates.^{22,18,19,5,24,9} Es wurde beobachtet, dass eine Injektion mit Prilocain ein fünf Mal höheres Risiko zeigt als die Lokalanästhesie mit Lidocain bzw. Mepivacain. Weiterhin konnte festgestellt werden, dass die Schädigung des Nervs am ehesten von der Konzentration des Anästhetikums abhängt (Cave: Nachinjektion).⁸ Falls das Lokalanästhetikum intraneural injiziert wird, zeigt sich keine Kontinuitätsunterbrechung des betroffenen Nervs. Zunächst wird die spontane Regeneration abgewartet. Zusätzlich erfolgt eine antiödematöse Therapie, um eine Kompression des Nervs durch ein Ödem zu vermeiden. Als Medikation erhält der Patient Steroide (z.B. Decortin) für drei bis vier Tage in folgender Dosierung: 1. Tag 20 mg, 2. Tag 10 mg, 3. Tag 5 mg. Eine darüber hinausgehende Behandlungsoption gibt es nicht.¹⁷ Zusätzlich kann ein Nerv während der Lokalanästhesie mechanisch geschädigt werden. Wenn die Kanüle nach Knochenkontakt ein wenig umgebogen ist, findet sich an ihrer

Spitze ein kleiner Widerhaken, der beim Rückzug der Nadel den Nerv traumatisieren kann.¹

Falls der Nerv nicht selbst durch das Trauma der Injektionsnadel geschädigt wird, kann diese ein Blutgefäß verletzen. Infolgedessen kommt es zur Bildung eines intraneuralen Hämatoms, wodurch die Nervenfasern komprimiert werden und eine Sensibilitätsstörung des Nervs resultieren kann.^{17,18}

Endodontisch

Bereits die Traumatisierung der Pulpa stellt eine Nervverletzung dar. Durch tiefe kariöse Zerstörung wird der Nerv im Zahn geschädigt oder bei Exkavation der Karies eröffnet. Weiterhin ist es möglich, die Pulpa durch Präparation eines Zahnes zu verletzen und irreversibel zu schädigen. Als zusätzliche Ursachen für Verletzungen des Nervengewebes im Zahn sind noch okklusale Überbelastungen und mechanische Schäden zu nennen. Im Verlauf von endodontischen Behandlungen können Nerven im Kieferbereich geschädigt werden. Eine Ursache für eine mögliche Verletzung des Nervs während einer Wurzelkanalbehandlung ist zum Beispiel ein versehentlich in den Nervkanal appliziertes Wurzelkanalinstrument. Natriumhypochlorid, das zum Spülen des Wurzelkanales benutzt wird, führt zu Schäden im Bereich eines Nervs, wenn es mit zu hohem Druck in den Wurzelkanal eingebracht wird. Dadurch wird die Spülflüssigkeit in die Umgebung des Zahnes gepresst und hat direkten Kontakt zum Nerven, der dadurch eine toxische Schädigung erfährt. Während der endodontischen Behandlung besteht nicht nur die Gefahr, dass der Nerv durch Spülflüssigkeiten geschädigt wird. Zusätzlich kann die Überstopfung mit Wurzelkanalfüllmaterial zu bleibenden toxischen Schäden führen, welche auch nach Entfernen des Materials bestehen bleiben kann (Abb. 3).

Chirurgisch

Durch chirurgische Eingriffe können Nerven vorübergehend oder dauerhaft geschädigt werden.

1. Implantation: Vor implantologischen Rehabilitationen muss eine genaue Diagnostik durchgeführt werden, um anschließende Komplikationen, wie zum Beispiel die Schädigung von Nerven, zu vermeiden. Hierzu ist ein geeignetes bildgebendes Verfahren zu wählen (Orthopantomogramm, digitales Volumentomogramm).²⁹ Auch wenn präoperativ durch Computertomografie die Distanz des Nerven vom Alveolarkamm bestimmt werden kann, können Veränderungen wie Vergrößerungsfehler, Alveolarkammanatomie und Operationstechnik die Wahrscheinlichkeit von Komplikationen erhöhen.³ Weiterhin müssen während der Operation gefährdete anatomische Strukturen maximal geschont werden. Bei der Schnittführung dürfen der Nervus lingualis und der Nervus mentalis nicht verletzt werden. Während der Bohrung und der Insertion des Implantates muss darauf geachtet werden, dass der Nervus alveolaris inferior nicht geschädigt wird.

2. Weisheitszahnosteotomie: Iatrogene Sensibilitätsstörungen des Nervus alveolaris inferior und des Nervus lingualis stellen sowohl für den Patienten als auch für den Behandler unangenehme Behandlungskomplikationen dar.^{7,15} Sie treten in erster Linie bei der operativen Weisheitszahnentfernung auf^{2,20,23} und können durch direktes scharfes oder stumpfes Trauma, aber auch durch eine postoperative Ödem- und Hämatombildung sowie durch eine Wundinfektion verursacht werden.²⁸ Kontinuitätsunterbrechungen des Nervus alveolaris inferior und des Nervus lingualis können beispielsweise durch das Abgleiten eines Bohrers bei der Osteotomie entstehen. Weiterhin muss bei der Schnittführung zur Entfernung unterer Weisheitszähne darauf geachtet werden, nicht zu weit oral zu inzidieren, da hier bereits der Nervus lingualis verlaufen kann. Neben den Kontinuitätsunterbrechungen besteht auch das Risiko, die Nerven stumpf zu traumatisieren. Meistens geschieht dies durch unsachgemäße Handhabung eines Hebels oder durch eine dislozierende Zahnwurzel. Besonders ein interradiikulärer Verlauf des Nervus alveolaris inferior stellt ein hohes Risiko für eine Nervschädigung dar. Eine stumpfe Schädigung des Nervus lingualis kann durch die Elevation des lingualen Periostes mit dem Raspatorium entstehen. Als Risikofaktoren für den Nervus alveolaris inferior sind ältere Patienten (> 25 Jahre) und voll ausgebildete Wurzeln zu nennen. Weiterhin treten postoperativ Sensibilitätsstörungen auf, wenn die Weisheitszähne tief verlagert sind oder die Wurzelspitze den Mandibularkanal auf dem präoperativen Röntgenbild überlagert. Auch aus der iatrogenen Eröffnung des Mandibularkanales, während der Osteotomie oder dem Separieren der Zahnwurzeln, kann eine Hypästhesie resultieren. Außerdem zeigt sich, dass die Erfahrung des Operateurs eine wichtige Rolle spielt und dass es bei Analgosedierung oder Operationen in ITN vermehrt zu Druckschäden des Nervus lingualis kommt, da hier unter anderem der Zungenretraktor eingesetzt wird.²⁵ Weiterhin kann als zusätzliches diagnostisches Hilfs-

mittel in speziellen Fällen ein DVT in Betracht gezogen werden (Abb. 4 bis 6).¹³

Pathologische Nervverletzungen

Kieferfraktur

Unterkieferfrakturen, die meistens durch Unfälle hervorgerufen werden, sind häufig mit Verletzungen im Bereich des Nervus alveolaris inferior verbunden. Durch die Kontinuitätsunterbrechung des Kiefers ist auch der Nervkanal betroffen. Sensibilitätsstörungen oder -ausfälle sind zum einen durch das Trauma bedingt, zum anderen können diese auch im Verlauf der Frakturversorgung auftreten.

Bisphosphonatnekrose

Ein wichtiger Faktor, der während der letzten Jahre zunehmend an Bedeutung gewonnen hat, ist die Behandlung mit Bisphosphonaten. Die Therapie mit diesen Medikamenten wirkt sich besonders auf den Kieferbereich aus. Patienten, die mit Bisphosphonaten therapiert werden, können beispielsweise Osteonekrosen im Kieferbereich entwickeln. Befinden sich diese im Unterkiefer, können sie soweit fortschreiten, dass sich Sensibilitätsstörungen des Nervus alveolaris inferior zeigen.

Neoplasie

Sensibilitätsstörungen im Ausbreitungsgebiet von sensiblen Nerven können auch durch Tumoren bedingt sein. Manchmal sind Hinweise auf einen Tumor als Ursache für Sensibilitätsstörungen bereits in der Anamnese zu finden. Falls ein gutartiger Tumor vorliegt (z.B. Lipom) besteht die Möglichkeit, dass nach dessen Entfernung die spontane Regeneration des Nervs zu beobachten ist. Da bösartige Tumoren ein stärker invasives Vorgehen erfordern, kann bei dieser Art von Befund nicht mit der Wiederherstellung der Nervfunktion gerechnet werden.

Infektion

Einige Infektionen verursachen Sensibilitätsstörungen. Zum Beispiel muss bei Sensibilitätsstörungen des Nervs

ANZEIGE

ZWP online

Das Nachrichtenportal
für die gesamte Dentalbranche



Newsletter jetzt kostenlos abonnieren unter:
www.zwp-online.info

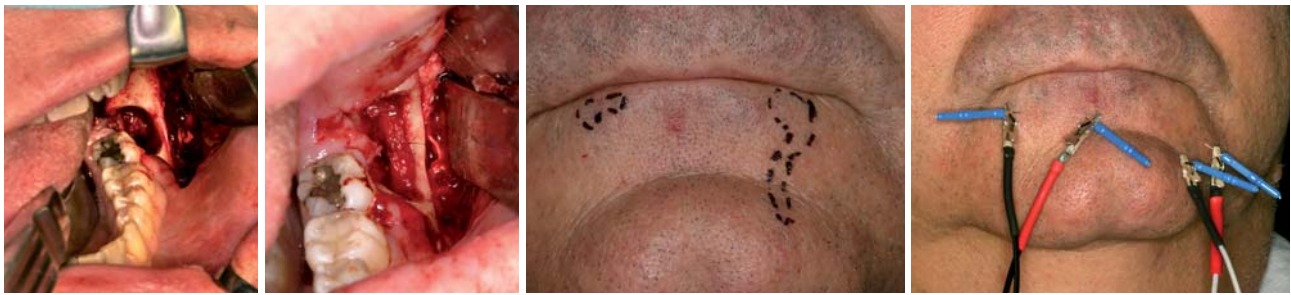

Abb. 9: Nervus alveolaris inferior vor chirurgischer Rekonstruktion. – **Abb. 10:** Nervus alveolaris inferior nach chirurgischer Rekonstruktion. – **Abb. 11:** Ausbreitungsgebiet der Sensibilitätsstörung. – **Abb. 12:** Elektrostimierte Akupunktur.

differenzialdiagnostisch eine Herpes Zoster-Infektion in Betracht gezogen werden. Hierbei handelt es sich um eine Zweitmanifestation einer Varizella-Zoster-Viren-Infektion. Diese Viren persistieren nach einer Erstinfektion (Windpocken) lebenslang in den Gliazellen der Spinalganglien. Durch Immundefizienz (z.B. auch nach OP) können die neurotrophen Viren endogen reaktiviert werden. Die Inzidenzrate dieser Virusinfektion beträgt 400/100.000 Einwohner, die Prävalenzrate liegt bei 80/100.000 Einwohner.

Prävention

Um Schädigungen im Bereich von Nerven zu vermeiden, muss unbedingt darauf geachtet werden, dass der entsprechende Nerv bei der zahnärztlichen Behandlung maximal geschont wird. Grundsätzlich ist eine stumpfe Präparation anzuwenden. Nach Möglichkeit sollten operative Eingriffe in Lokalanästhesie durchgeführt werden, da das Risiko der Nervschädigung bei Operationen in ITN deutlich erhöht ist.

Diagnostik

Während der Diagnostik müssen die anatomischen Strukturen genauestens untersucht werden.²⁷ Um eine präzise räumliche Orientierung zu bekommen, ist oft eine radiologische Untersuchung in zwei Ebenen (gegebenenfalls auch dreidimensional) erforderlich. Wenn dies nicht erfolgt, entstehen Fehler durch Überlagerungen von Strukturen. Für die implantologische Versorgung im postero-

ren Bereich der Mandibula zeigte sich, dass zur radiologischen Diagnostik der Knochenhöhe die Anfertigung eines OPG ausreichend ist. Es wird empfohlen, einen Sicherheitsabstand von 2 mm zum Nervenkanal einzuhalten.²⁶ Zusätzlich muss während der OP darauf geachtet werden, die entsprechenden Nerven zu schonen und eventuell mit einem Instrument zu schützen. Auch das Anfertigen von Planungshilfen (Bohrschablonen) verringert die Wahrscheinlichkeit einer Traumatisierung des Nervs.

Diagnostik/Befund

Zur genauen Diagnostik und Objektivierung von Nervschädigungen stehen unterschiedliche Untersuchungsmethoden zur Verfügung. Zuerst muss abgeklärt werden, welche Ursache der Nervverletzung zugrunde liegt, wann sie eingetreten ist und wie groß der Umfang der Verletzung ist. Sensible Nerven reagieren mit Gefühlsstörungen auf Traumatisierungen, motorische Nerven weisen Lähmungen oder Fehlbewegungen auf. Falls der Nervus lingualis betroffen ist, zeigen sich Geschmacksstörungen.¹ Bei Verletzungen des Nervus alveolaris inferior wird zunächst die Empfindungsqualität der Unterlippe untersucht. Hierbei wird überprüft, ob und wie stark der Patient Druck, Berührungsschmerz, Temperatur empfinden kann. Zusätzlich wird die Spitzstumpf-Diskriminanz bewertet. Außerdem muss die Vitalität der Zähne und die Sensibilität der Gingiva untersucht werden. Im proximalen Abschnitt des Nervs bleiben die Funktionen erhalten. Die Einteilung der Nervschädigung erfolgt nach Schweregraden in der Klassifizierung von Seddon und Sunderland, die in Ta-

Seddon	Sunderland	Verlauf	Therapie
Grad I Neuropraxie	Grad 1: Axone nicht durchtrennt, vorübergehende Blockade Nervenleitung	Vollständige Regeneration	Keine Indikation zur Operation
Grad II Axonotmesis	Grad 2: Axone unterbrochen, Nervenscheide intakt	Vollständige Regeneration möglich	Keine Operation
	Grad 3: Endoneurium verletzt, Epineurium intakt	Regeneration unvollständig und verzögert	Falls keine spontane Regeneration erfolgt, Operation indiziert
	Grad 4: Epineurium geschädigt	Eingeschränkte Möglichkeit zur Regeneration	Falls Regeneration ausbleibt, Operation indiziert
Grad III Neurotmesis	Grad 5: Kontinuität des Nerven ist vollständig unterbrochen	Keine funktionelle Erholung möglich	Operative Rekonstruktion

Tab. 2: Klassifizierung der Nervschädigung. (Sunderland S. A classification of peripheral nerve injuries producing loss of function. Brain 1951;74:491–516. Seddon HJ. Three types of nerve injury. Brain 1943;66:237–288.)

NanoBone®

Knochenaufbau in neuer Dimension

Gute Gründe für NanoBone®:

- extrem schnelle Knochenbildung
- vollständiges Remodelling
- leistungsstark durch Nanostruktur
- synthetisch und sicher



VERTRIEBSPARTNER

BEGO Implant Systems GmbH & Co.KG
Tel.: +49(0)4 2112 02 82 46

m&k GmbH | Bereich Dental
Tel.: +49(0)3 64124 81 10

DENTAURUM IMPLANTS
Tel.: +49(0)72 31180 30

DCV-INSTRUMENTE GmbH
Tel.: +49(0)74 64122 00

HERSTELLER

ARTOSS GmbH | Friedrich-Barnewitz-Straße 3 | 18119 Rostock | Deutschland
Tel.: +49(0)381154345-701 | Fax: +49(0)381154345-702
eMail: info@nanobone.de | Web: www.nanobone.de

belle 2 dargestellt wird. Zur Objektivierung und Bewertung der Nervschädigung werden somatosensorisch evozierte Potenziale aufgezeichnet und der Kieferöffnungsreflex überprüft.¹¹ Der Kieferöffnungsreflex ist eine elektrophysiologische Methode zur Objektivierung trigeminaler Sensibilitätsstörungen. Hierbei werden Muskelaktionspotenziale mittels Nadel- oder Hautelektroden abgeleitet, um neurogene Schädigungen zu beurteilen und zu differenzieren. Bei Vorliegen einer Anästhesie oder ausgeprägter Hypästhesie (keine Spitzstumpf-Diskriminanz) erfolgt zunächst die Auswertung des EMG. Falls kein Reflex auslösbar ist, sollte zeitnah eine operative Revision erfolgen. Sofern im EMG eine Reflexantwort mit erhöhter Reizschwelle auslösbar ist, wird der Regenerationsverlauf über drei bis sechs Monate kontrolliert und dokumentiert. Im Gegensatz zu Situationen, in denen kein Reflex auslösbar ist und der Verdacht auf Kontinuitätsunterbrechung des Nervs besteht, muss in diesem Fall keine kurzfristige Therapie erfolgen (Abb. 7 und 8).

Therapie

Eine medikamentöse Therapie, die den Regenerationsprozess des Nervs induziert oder fördert, ist nicht bekannt. Der Nutzen von Präparaten wie Vitamin B-Komplex, Zink, Nukleotide und Ganglioside sind für die Regeneration des Nervs nicht induziert oder wissenschaftlich belegt.^{4,17}

Chirurgisch

Wenn die gesicherte Kontinuitätsunterbrechung eines Nervs vorliegt, muss der Nerv sofort oder durch eine frühe Sekundärrekonstruktion versorgt werden. Auf jeden Fall sollte die Therapie zeitnah erfolgen.²¹ Falls ein dauerhafter Teilausfall (Hyperästhesie) vorliegt, besteht die Möglichkeit, nach sechs Monaten eine chirurgische Revision durchzuführen.²³ Eventuell kann der betroffene Nervenanteil reseziert und durch ein Transplantat ersetzt werden (Erfolgschance 50 bis 60 Prozent). Wenn die Sensibilitätsstörungen des Nervs nach drei Monaten noch vorhanden sind, ist eine Regeneration nur noch in Ausnahmefällen zu erwarten.

Auch wenn Wurzelfüllmaterial in den Mandibularkanal überstopft wird, erfordert dies eine sofortige chirurgische Therapie, da sonst bleibende toxische Schäden des Nerven nicht auszuschließen sind. Bei Nervschädigungen chemisch-toxischer Genese stellt die Resektion des Nervensegmentes mit anschließender Nervtransplantation die Therapie der Wahl dar (Abb. 9 und 10).

Akupunktur

Zur Unterstützung der Regeneration von geschädigten Nerven werden verschiedene Formen der Akupunktur angewendet. Hierzu gehören die klassische Akupunktur der traditionellen chinesischen Medizin, bei der die gesetzte Nadel ohne weitere Manipulation belassen, erhitzt oder manuell stimuliert wird, sowie die Akupunktur mit Moxibution. Neuere Behandlungsmethoden

sind die Akupunktur mit elektrischer Nadelstimulation¹⁰ und die aktivierte Akupunktur mit elektrischer Nadelstimulation. Bei der elektrischen Nadelstimulation werden unterschiedliche Frequenzen angewendet. Es wird die hochfrequente Stimulation (ca. 50 Hz) von der niederfrequenten Stimulation (2 bis 10 Hz) unterschieden. Der analgetische Effekt der Stimulation wird durch die Ausschüttung von Neuropeptiden und Monoaminen hervorgerufen. Weiterhin werden verschiedene antinozizeptive Systeme aktiviert.

Grundsätzlich lässt sich festhalten, dass jüngere Patienten (unter 40 Jahre) eine bessere Regenerationskapazität haben.¹⁴ Weiterhin bestimmt der Zeitpunkt des Therapiebeginns die Prognose der Nervregeneration. Eine frühe Akupunktur führt zu besseren Therapieerfolgen als eine später begonnene Therapie. Als initiale Therapie werden zehn Sitzungen von 20 bis 30 Minuten Dauer empfohlen.

In diesem Zusammenhang ist zu erwähnen, dass die „Akupunktur durch Nadelstich-Technik zur Schmerzbehandlung“ in die ärztliche Gebührenordnung aufgenommen wurde (GOÄ 269) (Abb. 11 und 12).

Forensik (Aufklärung, Schmerzensgeld)

Bei jedem chirurgischen Eingriff muss der Patient gründlich über mögliche Risiken und Komplikationen aufgeklärt werden. Falls nach einer Operation eine Nervschädigung diagnostiziert wird, stellt sich die Frage, ob der Schaden vermeidbar war oder auf grobe Fahrlässigkeit zurückzuführen ist. An dieser Stelle soll auf ein Urteil des OLG Koblenz hingewiesen werden, aus dem hervorgeht, dass jeder Patient vor jeder Injektion über Risiken informiert werden muss (OLG Koblenz, Urteil vom 13.05.2004 – 5U 41/03). Die Höhe des Schmerzensgeldes für Patienten, deren Nerv aufgrund einer zahnärztlichen Behandlung dauerhaft geschädigt ist, liegt zwischen 2.000 und 10.000 €. Abschließend lässt sich festhalten, dass iatrogene Nervverletzungen nicht sehr häufig vorkommen und durch fachgerechte Therapieplanung und deren Umsetzung vermeidbar sind. Die frühe Abklärung ist für eine bestmögliche Intervention notwendig. ■

Neugebauer J. Ätiologie, Diagnostik, Therapie und Prognose der zahnärztlichen Nervverletzung, Vortrag 25. Jahrestagung des BDO, Berlin, 14./15.11.2008.

Eine Literaturliste kann in der Redaktion angefordert werden.

■ KONTAKT

Dr. Jörg Neugebauer

Interdisziplinäre Poliklinik für Orale Chirurgie und Implantologie

Klinik und Poliklinik für Mund-, Kiefer- und Plastische Gesichtschirurgie der Universität zu Köln

Direktor: Univ.-Professor Dr. Dr. J. E. Zöller

Kerpener Str. 32, 50931 Köln

Tel.: 02 21/4 78-47 00, Fax: 02 21/4 78-67 21

E-Mail: Joerg.neugebauer@uk-koeln.de



**FÜNF AUFSICHTSRATSSITZE
JEDE WOCHEN **BUSINESS** LUNCH
UND EIN SICHERES IMPLANTAT**

Das Leben ist voller Herausforderungen. Camlog ist ihnen gewachsen.
Weitere Infos: www.camlog.de

a perfect fit[®]

camlog