

Kasuistik: Ästhetik erlangen mit einem ausgewählten System

Implantate dienen als Ersatz für verlorene Zähne – klar. Verlorene Zähne heißt auch immer Verlust von Knochen – das weiß man. Je nach Volumenverlust sind vor der Insertion von Implantaten, insbesondere im ästhetischen Bereich, häufig rekonstruktive Maßnahmen an Knochen und Weichgewebe erforderlich. Gerade nach Augmentationen ist die Implantation jedoch anspruchsvoll und bedarf großer Sorgfalt, da der transplantierte Knochen zum Beispiel im Rahmen von Blockaugmentationen in der Regel noch nicht vollständig revitalisiert und umgebaut ist.

Dr. Arndt Happe/Münster

■ Eine wichtige Rolle spielt der Kontakt zwischen Implantat und Knochen. Auf der einen Seite ist eine hohe Primärstabilität erforderlich und andererseits darf insbesondere der kortikale Knochen nicht zu stark komprimiert werden. Das Makrodesign des XiVE® Implantats (DENTSPLY Friadent) ist auf die unterschiedliche Dichte der Knochenschichten abgestimmt. Der Teil des Implantates, der im spongiösen Knochen liegt, verfügt über ein sehr effektives, selbstschneidendes Gewinde. Dadurch kann die erforderliche Primärstabilität auch in Knochen mit reduzierter Qualität erreicht werden. Im zervikalen Bereich ist der Implantatkörper nahezu parallelwandig und die Gewindgänge weniger stark ausgeprägt, wodurch eine zu starke Kompression des Knochens, die damit verbundene Überbelastung und die daraus möglicherweise resultierende Atrophie vermieden wird. Zusammen mit dem Spiralbohrer krestal und dem Gewindeschneider kann man eine auf die Knochenqualität ab-

gestimmte Präparation des Implantatlagers erreichen. Neben dem Makrodesign ist für den Erfolg auch das Mikrodesign des Implantates nicht zu vernachlässigen. Die seit vielen Jahren bewährte FRIADENT® plus Oberfläche ist gestrahlt und geätzt. Dies ermöglicht eine gute Benetzung mit Blut bzw. Fibrin als wichtige Voraussetzung für eine rasche Osseointegration. Die Oberfläche erfüllt somit nach dem allgemeinen wissenschaftlichen Konsens die Anforderungen einer modernen Implantatoberfläche.

Oft sind es die kleinen, unscheinbaren und eventuell als unwichtig eingestuften Details, die ein System ausmachen. Die Bedeutung derartiger Aspekte wird zum Teil erst im Laufe der Anwendung bemerkt. Dies soll am Beispiel der knochenspezifischen Aufbereitung für eine atraumatische Platzierung im harten sowie augmentierten Knochen illustriert werden. Eine wichtige Rolle spielt dabei die Gestaltung der Vorbohrer. Die XiVE® Spiralbohrer haben im Bereich der Boh-

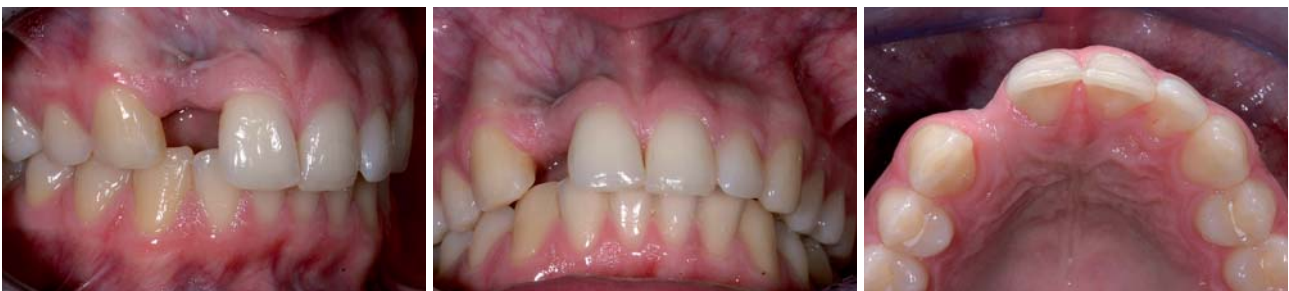

Abb. 1–3: Der Verlust des Zahnes 12 führte zum horizontalen und vertikalen Knochenabbau. Die Narbenbildung infolge einer Wurzelspitzenresektion erschwerte die Situation zusätzlich.

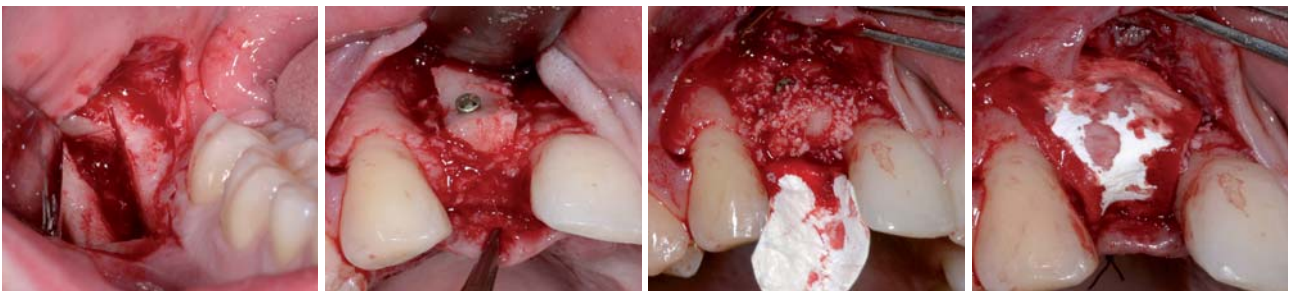

Abb. 4: Entnahme eines Knochenblocks aus der retromolaren Region. – **Abb. 5:** Mithilfe des Knochenblocks und Knochenersatzmaterial wird die Kontur des Kieferkamms wiederhergestellt. – **Abb. 6 und 7:** Die Kollagenmembran deckt den augmentierten Bereich ab.

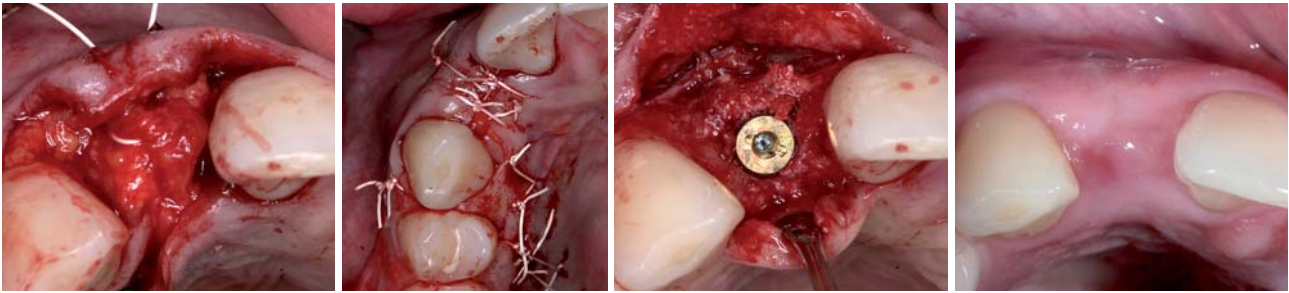


Abb. 8: Der Verschluss erfolgt zweischichtig. – **Abb. 9:** Gestieltes Bindegewebestransplantat zur Augmentation des Weichgewebes. – **Abb. 10:** Vier Monate nach der Augmentation wurde das XiVE® Implantat inseriert. – **Abb. 11:** Die Augmentation von Knochen und Weichgewebe war erfolgreich und bietet eine gute Ausgangsbasis für ein ästhetisches Gesamtergebnis.

erspitze eine Anphasung. Sie wurde so gestaltet, dass ein ruhiges Einfahren des Spiralbohrers in den Bohrstollen gewährleistet ist. Die Laufruhe des Bohrers ist bei der Aufbereitung des Implantatbettes von entscheidender Bedeutung, da so beispielsweise auch das Beschädigen dünnerfazialer Knochenstrukturen und eine Lockerung von noch nicht vollständig integrierten Knochenstransplantaten vermieden werden kann.

Die prothetischen Optionen für eine erfolgreiche Ästhetik

Neben diesen chirurgischen Aspekten müssen Implantatsysteme eine optimale prothetische Versorgung gewährleisten. Dabei spielt neben funktionellen Aspekten heute die Ästhetik eine Schlüsselrolle. Basierend auf den Wünschen der Patienten nach perfekten ästhetischen Lösungen muss ein zeitgemäßes Implantatsystem eine Versorgung mit vollkerami-

schen Komponenten ermöglichen. Das Material der Wahl ist Zirkoniumdioxid. In-vitro-Versuche haben gezeigt, dass Aufbauten aus Zirkoniumdioxid signifikant höhere Bruchfestigkeiten haben als Aufbauten aus Aluminiumoxidkeramiken.¹ Wissenschaftliche Untersuchungen zeigen, dass Zirkoniumdioxid im Vergleich zu Titan eine bessere Gewebeeintegration ermöglicht und eine geringere Plaqueakkumulation hat.^{2,3} Die lichteoptischen Eigenschaften von Keramik sind ohne Frage besser als bei metallischen Aufbauten. Im sichtbaren Bereich und insbesondere bei dünner Gingiva erreicht man mit Abutments aus Zirkoniumdioxid deutlich bessere Ergebnisse. Das gräuliche Durchschimmern metallischer Abutments durch das Weichgewebe gehört der Vergangenheit an. Der CERCON® Aufbau des XiVE® Implantatsystems ist einer der wenigen auf dem Markt, die vollständig aus Zirkoniumdioxid gefertigt sind. Ein Verkleben mit einer Metallbasis ist nicht notwendig, wodurch eine potenzielle Fehlerquelle ausgeschaltet werden kann. Präklinische Versuche haben gezeigt, dass es auch nach multiplen Wechselbelastungen keine Lockerungen des Aufbaus oder der Halteschraube gibt. Dies deckt sich mit meinen klinischen Erfahrungen. Als weiterer Vorteil kann die Möglichkeit des direkten Aufbrennens der Dentalkeramik zur Individualisierung des Aufbaus genannt werden. An einem Beispiel aus meiner Praxis möchte ich den Weg zu einer nachhaltigen und kosmetisch anspruchsvollen Versorgung zeigen.

Fallbericht

Ein 22-jähriger Patient verlor aufgrund einer Längsfraktur den Zahn 22. Dem vorausgegangen sind verschiedene endochirurgische Interventionen alio loco. Aufgrund der endoparodontalen Läsion und der vorausgegangenen chirurgischen Interventionen ging horizontal und vertikal offenbar viel Knochensubstanz verloren. Es blieben Vernarbungen und Defektheilung bestehen (Abb. 1–3). In Anbetracht der primär gesunden Nachbarzähne ist die einzig vertretbare Therapie eine implantatgetragene Krone. Bei diesem Befund ist die Insertion eines Implantates ohne Knochenaufbau nicht möglich. Mithilfe eines Blocktransplantats aus der retromolaren Region von 48 (Abb. 4) wurde der Defekt zunächst augmentiert. Zusätzlich kamen noch Knochen-

ANZEIGE

OEMUS MEDIA AG
Veranstaltungen 2009

6. Leipziger Forum für Innovative Zahnmedizin
4./5. September 2009 in Leipzig ▶▶ www.event-fiz.de

EUROSYMPOSIUM/4. Süddeutsche Implantologietage
18./19. September 2009 in Konstanz ▶▶ www.eurosymposium.de

39. Internationaler Jahreskongress der DGZI
9./10. Oktober 2009 in München ▶▶ www.event-dgzi.de

26. Jahrestagung des BDO
13./14. November 2009 in Berlin ▶▶ www.event-bdo.de

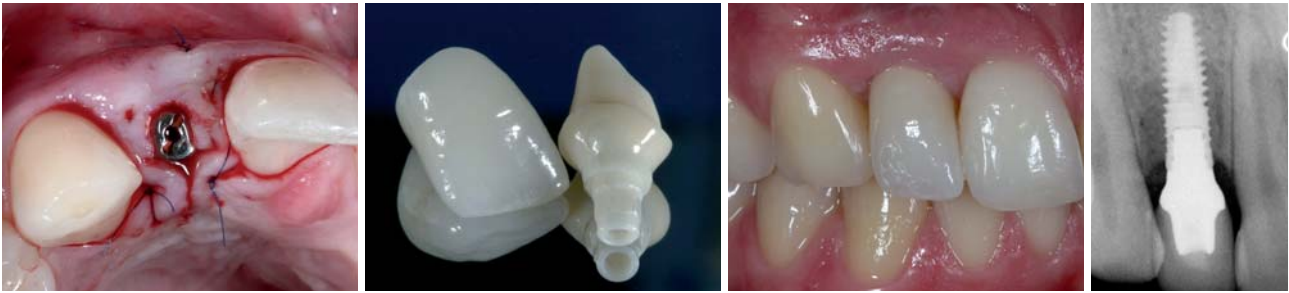

Abb. 12: Das Freilegen des Implantates erfolgt mit der „Split-finger-technique“. – **Abb. 13:** Der individualisierte CERCON® Aufbau und die Keramikkrone vor der Eingliederung. – **Abb. 14:** Die eingegliederte Krone. – **Abb. 15:** Perfekter Sitz von Implantat und Krone.

ersatzmaterial und eine Kollagenmembran zur Anwendung (Abb. 5–7). Das Augmentat wurde schließlich zweischichtig mit einem gestielten Bindegewebs-Transplantat aus dem palatinalen Bereich von 13 und 14 gedeckt (Abb. 8 und 9). Die Entnahmestelle kommunizierte mit dem OP-Bereich. Das gestielte Transplantat wurde in den defizitären Bereich einrotiert, wodurch der Bereich zusätzlich weichgewebig augmentiert und eine zweischichtige Deckung des Knochenaugmentates gewährleistet werden konnte. Die Implantatinsertion (XiVE® 3,8x13) fand vier Monate nach der Augmentation statt (Abb. 10). Nach drei Monaten gedeckter Einheilung (Abb. 11) erfolgte die mikrochirurgische Freilegung mittels „Split-finger-technique“ (Abb. 12). Im entsprechenden Laborprozess wurde der CERCON® Aufbau individualisiert, die Vollkeramikkrone hergestellt (Abb. 13)

und nach dem Einschrauben des Abutments die Krone adhäsiv befestigt (Abb. 14). Das abschließende Röntgenbild dokumentiert die Arbeit (Abb. 15). ■

Zahntechnische Leistungen durch:
ZT Andreas Nolte, Münster.

Eine Literaturliste kann in der Redaktion angefordert werden.

■ KONTAKT

Dr. Arndt Happe

Schützenstraße 2, 48143 Münster

Tel.: 02 51/4 50 57

E-Mail: info@dr-happe.de

ANZEIGE

20% Rabatt
55 €
statt 69 €

IMPLANTOLOGIE
Handbuch

'09

- » Rund 300 Seiten
- » über 350 farbige Abbildungen
- » Produktvorstellungen
- » Marktübersichten
- » Klinische Fallberichte

Faxsendung an
03 41/4 84 74-2 90

Jetzt bestellen!

Bitte senden Sie mir das aktuelle Handbuch Implantologie '09 zum Preis von 55 €. Der Preis versteht sich zzgl. MwSt. und Versandkosten. (Rückgabe nur in unversehrtem Zustand innerhalb von 7 Tagen.)

Name:

Vorname:

Straße:

PLZ/Ort:

Telefon/Fax:

E-Mail:

Unterschrift:

Praxisstempel

037113

OEMUS MEDIA AG
Holbeinstraße 29, 04229 Leipzig
Tel.: 03 41/4 84 74-0
Fax: 03 41/4 84 74-2 90

CU 3/09

Fragen Sie nach unserer
„Rückkauf-Aktion“!

The Power of Piezo Bone Surgery

- 3-mal höhere Ultraschalleistung für eine weltweit einzigartige Schnelligkeit
- Mit großem, benutzerfreundlichen 5,7"-Touchscreen und progressivem Multifunktionsfußschalter mit PiezoTouch-Funktion (exklusiv bei Satelec)
- Leistungsstarke LED-Lichthandstücke für eine optimale OP-Sicht mit 100.000 Lux

Jetzt mit Licht!

PIEZOTOME
Piezo • Ultrasonic • Surgery • Unit

- **2 Funktionsmodi:**
Piezotome - speziell für die Knochenchirurgie (Schonung des Weichgewebes)
Newtron - für konventionelle Behandlungen (Periimplantitis, Paro, Endo etc.)
- Automatische Erkennung des Piezotome- oder Newtron-Handstücks

IMPLANTCENTER
Piezo • Ultrasonic • Surgery & Implantology Unit

- **3 Funktionsmodi:**
Piezotome - für die präimplantologische Chirurgie
I-Surge - leistungsstarker Implantologie-Mikromotor
(100 bis 40.000 UpM)
Newtron - für konventionelle Ultraschall-Behandlungen

Umfangreiches Instrumenten-Sortiment (optional) für alle Satelec Indikationen wie Bone Surgery, Externer Sinuslift sowie:



Infos unter:
HOTLINE: 0800 / 728 35 32
oder bei Ihrem Depot!
Besuchen Sie uns unter:
www.de.acteongroup.com

