

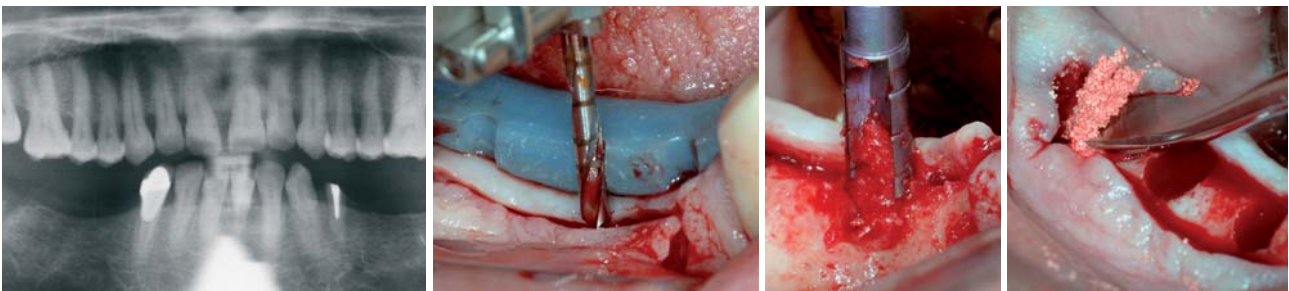
# Einsatz von Kurzimplantaten bei Hypästhesie des N. alveolaris inferior

In den letzten zehn Jahren wurde in der oralen Implantologie ein besonderes Merkmal auf Implantate mit einer reduzierten Länge (> 10 mm) gelegt und somit die alten Richtlinien über die notwendige Implantatlänge infrage gestellt (Renouard 2006). So haben Kurzimplantate mit bestimmten Designmerkmalen gezeigt, dass ihr klinischer Langzeiterhalt vergleichbar mit dem der konventionellen, längeren Implantaten ist (Gentile 2005).

Prof. Dr. Mauro Marincola/Rom, Vincent Morgan, DMD/Boston, Prof. Andrea Cicconetti/Rom, Jessica Betz/Bingen

■ Ein 52 Jahre alter männlicher Patient stellte sich in unserer Praxis vor und schilderte uns seine vergangene Behandlungsgeschichte. Vor ca. sechs Jahren wurde er in einer anderen Praxis im Unterkiefer Regio 35–37 und Regio 44–46 mit Implantaten einer uns nicht bekannten Länge und unbekanntem Hersteller versorgt. Laut seiner Schilderung bekam er nach der Insertion der Implantate Beschwerden. Der Patient beschrieb diese Beschwerden „Stromschläge ähnelnd“ und der damalige Behandler beschloss, nach Feststellung einer linken und rechten Hypästhesie des N. Alveolaris inferior, die Implantate wieder zu entfernen. Seitdem musste sich der Patient mit einer einfachen Modellgussprothese arrangieren, konnte sich mit der Qualität aber nie zufriedengeben und beschloss so, dieses Problem wieder in unserer Praxis anzugehen. Da wir in unseren Praxen schon sehr lange Zeit (seit 1997) erfolgreich mit den UltraShortImplants (< 8,0 mm) des Bicon Implantatsystem arbeiten, beschlossen wir auch in diesem sehr speziellen Fall mit diesen Implantaten den Patienten zu versorgen. Nach vorhergehender Röntgenaufnahme (Abb. 1), Ausmessung und Aufklärung des Patienten entschlossen wir uns, die Region der Prämolaren 34, 35, 44, 45 mit Bicon Implantaten mit einer Länge von 6,0 mm und einem Durchmesser von 4,5 mm zu verwenden und die Region der Molaren 36, 37, 46, 47 mit Bicon Implantaten mit einer Länge von 6,0 mm und einem Durchmesser von 5,0 mm zu versorgen. Diese 6,0 mm langen Implantate sollten genügend Abstand zum N. alveolaris inferior haben, um dem Patienten eine feste Versorgung mit Einzelzahnimplantaten und späterer restaurativer Versorgung mit Integrierten Abutment Kronen (IAC) ohne erneute Beschwerden zu ermöglichen. Der Zahn 34 muss aufgrund einer gescheiterten Wurzelkanalbehandlung und anschließendem Bruch während der Im-


plantationssitzung entfernt und durch ein Sofortimplantat ersetzt werden. Zahn 47 wurde eine Woche zuvor extrahiert und erhält ein verzögertes Sofortimplantat mit kombinierter Augmentation der Alveolarkavitäten des entfernten Molaren. Der Patient erhielt vor dem Eingriff nur eine Infiltrationsanästhesie. Grundsätzlich arbeiten wir im Unterkiefer nicht mit einer Leitungsanästhesie, um dem Patienten die Möglichkeit zu geben, uns eine evt. Sensibilität des Alveolarnervs anzuzeigen. Gerade bei diesem speziellen Fall ist uns das Empfinden des Patienten sehr wichtig, um eine erneute Hypästhesie des Alveolarnervs von vornherein zu vermeiden. Nach Entfernung der Wurzel 34 und Freilegung der Regio 35–37 als auch der Regio 44–47 wird mit dem Pilotbohrer ( $\varnothing$  2,0 mm) bei 1.100/min und mit externer Wasserkühlung eine Pilotosteotomie in Richtung linguale Knochenwand präpariert (Abb. 2). Um die korrekte Position der späteren Implantate sicherzustellen, verwenden wir eine Bohrschablone, die uns die mesio-distale Position der Implantate vorgibt. Die optimale Position dieses Implantates wird 2 mm unterhalb des Knochenkammes erzielt, kann aber, abhängig von der vorzufindenden Knochenqualität und Knochenhöhe, zwischen 1 und 6 mm unterhalb des Knochenkammes eingesetzt werden. Dieses ermöglicht dem Implantologen den Implantatkörper in eine schützende Position einzubetten und den okklusalen Stress komplett von der Implantatschulter zu nehmen (Bozkaya 2004, Coelho 2007, Marincola 2008). Die Pilotbohrung erfolgt somit in eine Tiefe von 8 mm, die folgenden mechanischen Bohrer (Winkelstückbohrer, Abb. 3) weiten den Durchmesser der Pilotosteotomie in 0,5-mm-Schritten aus. Die Winkelstückbohrer besitzen zwei vertikale Schneidflächen, die mit nur 50/min ohne externe Wasserkühlung atraumatisch den Kno-



**Abb. 1:** Ausgangssituation. – **Abb. 2:** Pilotbohrung unter Verwendung einer Bohrschablone. – **Abb. 3:** Winkelstückbohrer sammeln autologen Knochen. – **Abb. 4:** Osteotomie in Regio 47 wird mit SynthoGraft™ aufgefüllt.

**tiologic**®

**easyClean** Reinigen – ganz einfach



**Weltneuheit**

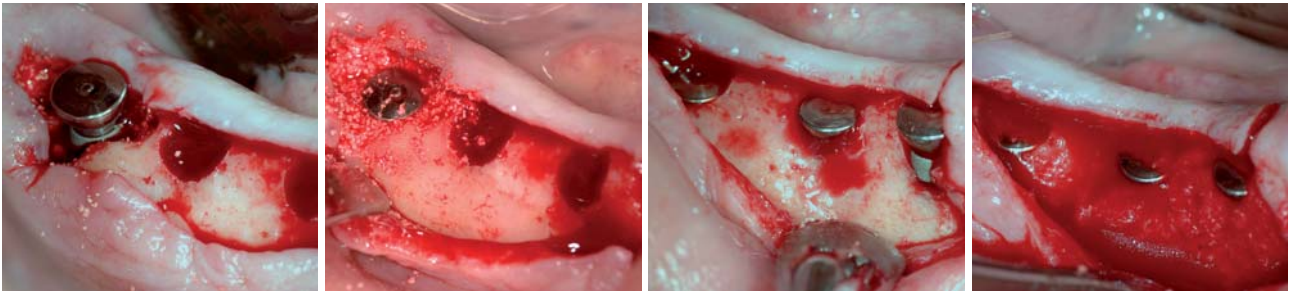
**Endlich möglich:**  
die maschinelle Aufbereitung des komplett bestückten Chirurgie-Tray



ausgezeichnet mit dem Siegel für **hohe Kundenorientierung**

**DENTAURUM**  
IMPLANTS





**Abb. 5:** Implantat in Regio 47 ist inseriert. – **Abb. 6:** Implantat in Regio 47 wird mit SynthoGraft™ bedeckt. – **Abb. 7:** Implantate in Regio 44, 45 und 46 in situ. – **Abb. 8:** Implantate in Regio 44, 45 und 46 sind komplett eingebettet.

chen abbauen (Chess, J.T. et al. 1990). Dieser autologe Knochen sammelt sich in den Kammern des Bohrers, wird aufbewahrt und für die Abdeckung der Osteotomie oder bei Augmentationsverfahren, wie z.B. bei vestibulären Knochendefekten oder bei einem internen Sinuslift verwendet. Ein weiterer sicherheitstechnischer Aspekt dieser Bohrer ist, dass sie an der Spitze nicht schneiden und somit Perforationen oder Nerventraumatisierungen vermeiden. Auch die Gefahr von Knochenschädigungen, z.B. durch Überhitzung, wird eliminiert. Bei dieser geringen Umdrehungsgeschwindigkeit der Bohrer ist es sehr wichtig, dass der Motor die Geschwindigkeit reduzieren kann, ohne den Torque zu drosseln. Man verwendet daher entsprechende Untersetzungswinkelstücke, um einen Torque von mindestens 38 Ncm zu erhalten und um mit ausreichend Kraft – gerade im sehr robusten Unterkieferknochen – arbeiten zu können. Nacheinander präparieren wir die Osteotomie für unsere geplanten Bicon Implantate. In unserem Fall werden Kurzimplantate mit einer Länge von 6,0 mm und einem Durchmesser von 4,5 und 5,0 mm benutzt. Diese Implantate bestehen aus einer Titaniumlegierung (TiAl6V4) und sind zusätzlich mit der Integra-CP™ Oberfläche versehen. Diese Oberfläche ist sandgestrahlt, säuregeätzt und zusätzlich durch ein Ionisierungsverfahren mit einer Mischung aus Kalziumphosphat und Hydroxylapatit beschichtet. Unsere Osteotomie endet mit dem 4,5 mm (für die Prämolarenregion) bzw. mit dem 5,0 mm Winkelstückbohrer (für die Molarenregion). Bei dem Bicon Implantat handelt es sich um ein sogenanntes PressFit Implantat, bei dem die Insertion wie folgt durchgeführt wird: Die Implantate werden mithilfe eines aus chirurgischem Teflon bestehenden Einheimpfosten (der jedem Implantat beiliegt) in die Osteotomie inseriert. Dieser Einheimpfosten dient – wie schon erwähnt – zum manuellen Inserieren des Implantates sowie, in gekürzter Form, als Verschluss des Implantatschachtes bei der gedeckten Einheilung, zum Schutz vor Einwachsen von Knochen- und Weichgewebematerial. Da die Implantate durch Einklopfen in ihre Endposition gebracht werden, kommt ein Pin (Implantat Platzierungsspitze  $\varnothing$  3,0 mm) zum Einsatz, welcher auf den abgewinkelten Multifunktionsgriff aufgeschraubt und über diesen, mithilfe eines chirurgischen Hammers (Gewicht 250 g), die Implantate endgültig inseriert werden. Das einzigartige Design des Implantates ermöglicht eine straffe Retention (Primärstabilität) in der Osteotomie, ohne jedoch die Knochenwände zu komprimieren. Dieses erfolgt durch die unzähligen Mikrokontakte, die sich

entlang der Plateaukanten entwickeln. Der Verschluss der Implantatschächte fand in diesem Fall jedoch nicht mit den chirurgischen Einheimpfosten, sondern mit sehr flachen temporären Abutments ( $\varnothing$  4,0 mm x H 2,5 mm) statt. Die Befestigung dieser Abutments erfolgt ebenfalls durch Einklopfen mit dem abgewinkelten Multifunktionsgriff, einer Abutment-Platzierungsspitze und dem chirurgischen Hammer (Gewicht 250 g), wodurch die bakteriedichte 1,5° Locking-Taper Konusverbindung zwischen Implantaten und Abutments aktiviert wird. Da in diesem Fall nicht ausreichend autologer Knochen gesammelt wurde, verwendeten wir zusätzlich das Knochenaufbaumaterial SynthoGraft™. Das Knochenaufbaumaterial wurde in diesem Patientenfall zum einen als Füllung für die distale Alveole des extrahierten 47ers benutzt (Abb. 4) und zum Zweiten zur kompletten Abdeckung der Implantate vor Nahtverschluss verwendet (Abb. 5–8). Bei der Abdeckung und dem Auffüllen der Sloping Shoulder (abgeschrägten Implantatschulter) wurde eine Sandwichtechnik angewendet, bei der wir zuerst den gesammelten autologen Knochen und anschließend das angemischte Knochenaufbaumaterial SynthoGraft™ verwendeten. Das Anmischen von SynthoGraft™ erfolgt mit dem Eigenblut des Patienten und muss für mindestens zwei bis drei Minuten durchgeführt werden, um eine breiähnliche Konsistenz des Materials zu erzielen. Nachdem der autologe Knochen aufgebracht und mit einem sterilen, erbsengroßen Tupfer auf einem Nadelhalter angedrückt wird, überdeckt man die Oberfläche mit SynthoGraft™. Die Verwendung einer Membran ist hier nicht angebracht und so erfolgt der endgültige Nahtverschluss. Die anschließende Röntgenaufnahme stellt zur Kontrolle den Abschluss der zweiphasigen, chirurgischen Technik dar (Abb. 9). Nach dreimonatiger Einheilung der acht Implantate erfolgt die Transfer-Abformung zur weiteren prothetischen Versorgung des Patienten. Geplant sind hierbei acht integrierte Abutment Kronen (IAC). Bei dieser Art von Versorgung handelt es sich um Einzelkronen, die im Labor mit Hybridkeramik (Diamond Crown, DRM, Brandford) chemisch direkt auf die zuvor präparierten Titanium-Abutments aufgebaut werden. Somit entsteht eine absolut spalt- und schraubenfreie Restauration. Die Implantate werden freigelegt und die temporären Abutments mithilfe einer herkömmlichen Extraktionszange durch gleichzeitige Rotations- und Abziehbewegungen entfernt. Nach Entfernung (Abb. 10) wird die Osseointegration mithilfe von Positionierungspins überprüft und

# Keystone Dental. Einfach genial, genial einfach.

Keystone Dental macht es Ihnen als implantologisch tätigen Zahnarzt leicht. Wir bieten die gesamte implantologische Produktpalette aus einer Hand, alles ist aufeinander abgestimmt: 3D-Diagnostik, navigiertes Implantieren, vollintegrierte chirurgische und restaurative Farbcodierung, intuitiv zu handhabendes Chirurgie-Set und Produkte zur gesteuerten Regeneration. Keystone Dental steht für beste Qualität und ästhetische Resultate zum fairen Preis, für einfache Handhabung, klinische Flexibilität und lebenslange Garantie. So zaubern wir Ihren Patienten das schönste Lächeln auf die Lippen. [www.keystonedental.de](http://www.keystonedental.de)

Keystone Dental GmbH . Jägerstraße 66 . D-53347 Alfter  
Tel.: 0 22 22-92 94-0 . Fax: 0 22 22-97 73 56 . E-Mail: [info@keystonedental.de](mailto:info@keystonedental.de)



Implantatsysteme

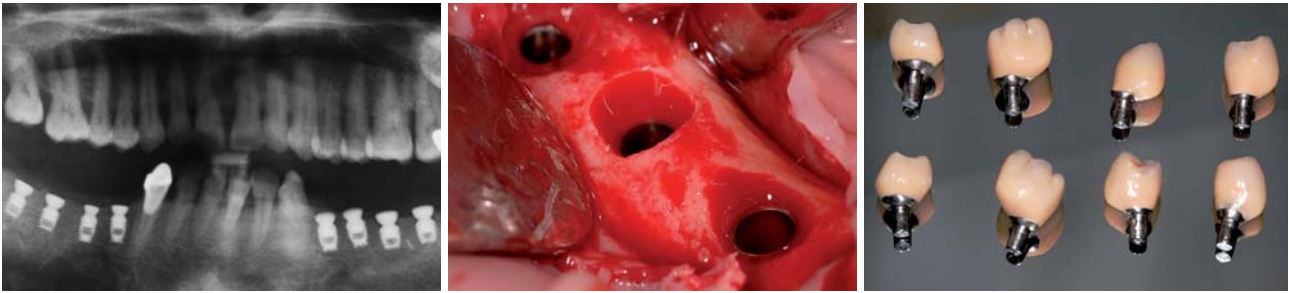


Implantatsoftware



Regenerationsprodukte

**Keystone**  
dental



**Abb. 9:** Röntgenaufnahme nach Implantation. – **Abb. 10:** Nach Freilegung und Entfernung der Einheilpfosten. – **Abb. 11:** Fertiggestellte Schrauben-, zement- und spaltfrei integrierte Abutment Kronen (IAC).

ergibt eine vollständige Einheilung aller acht Implantate. Die Transferabformung erfolgt auf Knochenkammniveau mit acht Abdruckpfosten, mit dazugehöriger Abdruckhülse und dem Laboranalog. Die Abdruckpfosten werden mit den Abdruckhülsen nur auf Fingerdruck inseriert und darüber eine Doppelmischabformung genommen. Um eine korrekte Übertragung der Implantatposition zu gewährleisten, sollten die Abdruckpfosten im Implantat stecken geblieben sein und nur die Abdruckhülsen in der Abformung stecken. Die Abdruckpfosten werden zusammen mit dem Laboranalog in die Abdruckhülsen in der Abformung gesteckt und so dem Labor überliefert. Dieses stellt ein herkömmliches Meistermodell her und kann mit der Herstellung der acht integrierten Abutment Kronen (IAC) beginnen. Bei der Herstellung ist der Labortechniker vollkommen frei bei der individuellen Gestaltung des Weichgewebeprofiles, da er eine Abformung auf Knochenkammniveau erhält und nicht von der schon ausgeformten Gingiva abhängig ist (Marincola et al. 2001). Die fertiggestellten integrierten Abutment Kronen (IAC) (Abb. 11) werden sterilisiert und können als absolut keim-, spalt- und schraubenfreie, zeit-effektive Restauration in den Mund des Patienten eingesetzt werden (Abb. 12 und 13). Eine abschließende Röntgenkontrollaufnahme bestätigt den korrekten Sitz der Restaurationen (Abb. 14).

## Materialien und Methoden

Die in dieser Fallstudie verwendeten Ultra Short Implantate sind von der Firma Bicon Dental Implants Ltd., Boston, und charakterisieren sich durch folgende Designeigenschaften:

### *Bakteriendichte Konusverbindung (Locking Taper):*

Basierend auf einem bekannten biotechnischen Herstellungsprinzip bietet die 1,5°-Konusverbindung (Locking Taper) eine nachweislich bakteriendichte Versiegelung zwischen Implantat und Abutment mit einem Mikrosplatt von weniger als 0,5 Mikron (Di Carlo F., Marincola M. et al. 2008). Die bakteriendichte Versiegelung von Bicon verhindert die mikrobielle Besiedelung, welche eine Entzündung des Weichgeweberings um ein Implantat verursachen kann, die zum Knochenschwund um das Implantat führen kann. Bicon ist das einzige System mit einer bewährten bakteriendichten Versiegelung (Dibart S. et al. 2005) und erhielt hierfür als einziges System für

diese Eigenschaft eine FDA-Zulassung. Die bakterien-dichte Verbindung spielt gerade bei der Verwendung von Kurzimplantaten eine sehr große Rolle, da sich nur 6 mm innerhalb des Knochens befinden. Ein eventueller Knochenabbau an Kortikalkammregio, wie von Albreksson und anderen Autoren beschrieben, würde zu einem langsamen Verlust des Ultra Short Implantates führen. Die bakterielle Infiltration zwischen Implantat und prothetischem Aufbau spielt dabei eine entscheidende Rolle im Einklang mit biomechanischer Überlastung.

### *Plateau-Design:*

Das Plateau- oder Fin Wurzelformdesign des Bicon Implantates bietet mindestens 30 % mehr Oberfläche als ein Schraubenimplantat derselben Größe und ermöglicht die Kallusbildung reifer Lamellenknochen zwischen den Plateaus des Implantates. Dieser lamellenartige Knochen bildet sich mit einer Geschwindigkeit von durchschnittlich 10 bis 50 Mikron pro Tag (Jack Lemons et al. 2004).

### *Sloping Shoulder (abgeschrägte Implantatschulter):*

Die „Sloping Shoulder“ bietet eine größere Flexibilität bei der Implantatpositionierung und sorgt für eine beeindruckende Knochenkammerhaltung (Bozkaya D., Müftü S. et al. 2004). Diese Knochenkammerhaltung ergibt sich durch ein einzigartiges Platform Switching an Implantatniveau, wobei die 3,5 mm und 4,0 mm Implantate (Durchmesser) nur 2,0 mm an Knochenkammhöhe und die 4,5 mm, 5,0 und 6,0 mm Implantate 3,0 mm des Knochenkamms besetzen. Dadurch entsteht nach Ausheilung mehr Platz für den Knochen über dem Implantat, der die Unterlage für die Interdentalspapille bildet, wodurch ästhetische Gingivakonturen leicht und durchgängig erreicht werden können (Urdaneta, Marincola, 2007). Eine zweite Plattformveränderung erfolgt mit diesem System auf Abutmentniveau, wobei sich ein variierendes Ausgangsprofil 2,0 mm vom Implantathals hervorhebt. So kann z.B. auf ein 4,5 mm Implantat (Durchmesser) ein Abutment mit 3,0; 4,0; 5,0; 6,5 oder 7,5 mm Ausgangsprofil (Emergence Profile) platziert werden.

Implantatdurchmesser und Abutmentdurchmesser sind komplett voneinander unabhängig, da sich nur der Schaft des Abutments mit dem Implantatschacht verbindet.

Beim in unserem Fall verwendeten synthetischen Knochenaufbaumaterial handelt es sich um ein phasenreines Beta-Trikalziumphosphat. SynthoGraft's™ einmalige Struktur bietet erhöhte Stabilität und seine Micro-



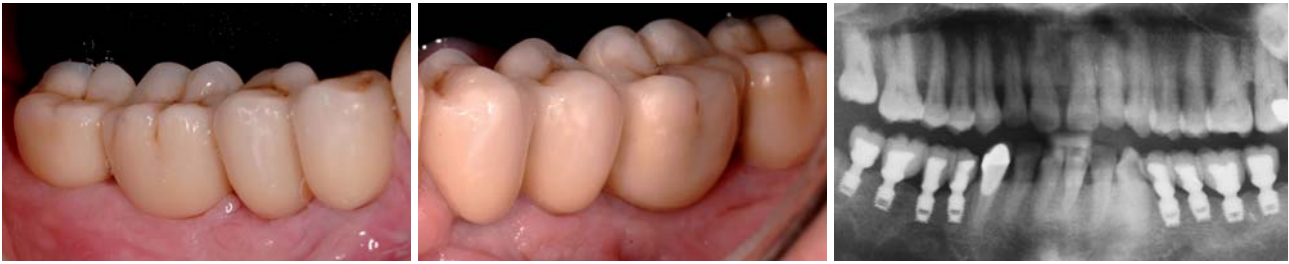Weltweit  
**500 Millionen**  
Dentalinjektionen jährlich mit  
**Lokalanästhetika**  
von Septodont

Seit 75 Jahren entwickelt und fertigt Septodont innovative dentalpharmazeutische Produkte. Unser unübertroffenes Know-how in der Produktion hat uns die Anerkennung von Zahnärzten auf 5 Kontinenten und von 150 Gesundheitsbehörden eingebracht. Dadurch wurden wir zum Weltmarktführer für dentale Lokalanästhesie



**Weltmarktführer für dentale Lokalanästhesie**

SEPTODONT GmbH, Felix-Wankel-Straße 9, 53859 Niederkassel  
Telefon: 0228 - 971 26 -0, Telefax: 0228 - 971 26 66  
Internet: [www.septodont.de](http://www.septodont.de), E-Mail: [info@septodont.de](mailto:info@septodont.de)



**Abb. 12:** Integrierte Abutment Kronen in Regio 44, 45, 46 und 47. – **Abb. 13:** Integrierte Abutment Kronen in Regio 34, 35, 36, und 37. – **Abb. 14:** Finale Röntgenaufnahme.

und Nano-Porosität sorgt für rapide Gefäßbildung und subsequente Resorption. Mittlerweile befinden sich auf dem Markt verschiedene Varianten von Beta-Trikalziumphosphaten, die nicht alle gleichwertige Knochenregenerationsfähigkeiten aufweisen. Schwerwiegende Unterschiede lassen sich in der Aufbaurrate und der Qualität des Knochens feststellen. Auch bei der Resorptionsrate, während der Einheilphase des Knochenaufbaumaterials nach Einbringung in den patienteneigenen Knochen, gibt es Unterschiede (Coelho, 2009).

## Diskussion

Unsere Fallstudie weist eindeutig auf die Wichtigkeit des Implantatdesigns und des Konnektions-Typs (Implantat-Abutment-Verbindung) hin. Die optimale Position dieses Implantates wird 2 mm unterhalb des Knochenkammes erzielt, kann aber, abhängig von der vorzufindenden Knochenqualität und Knochenhöhe, zwischen 1 und 6 mm unterhalb des Knochenkammes eingesetzt werden. Dieses ermöglicht dem Implantologen den Implantatkörper in eine schützende Position einzubetten, wobei Augmentationstechniken bei Knochendefekten im vestibulären Bereich einfach mit dem von der Osteotomie gesammelten Eigenknochens korrigiert werden können. Das Plateauesign und die abgeschrägte Implantatschulter (Sloping Shoulder) erlauben den Knochenausheilungsprozessen, sich wie nach einer Extraktion eines natürlichen Zahnes zu verhalten. Es bildet sich ein Blutgerinnsel um die Wände der Osteotomie, welches sich in die Plateaukavitäten und auf der Implantatschulter festsetzt. Durch die Bildung von Blutgefäßen beginnt ein physiologischer Aufbau des Knochens mit Vermeidung der Abbauprozesse durch makrophagische und osteoklastische Aktivität, die sonst typisch für Implantate mit Schrauben- oder Zylinderdesign sind (Leonard, 2009). Das Endresultat der Osteointegration ist eine komplette Einbettung des Implantatkörpers, wobei die Kommunikation zur oralen Kavität ausschließlich über die konische Implantat-Abutment-Verbindung besteht. Diese abgeschrägte Implantatschulter, die unterhalb des Knochenkammes gesetzt wird, stellt die einzige effektive Art von Platform Switching dar (Li Shi, B. et al. 2007). Der sich oberhalb des Implantathals bildende Knochen garantiert die Stabilität und Ernährung des Weichgewebes und somit wird eine ästhetische Papillenanatomie und Weichgewebekontur beibehalten. In unserer Fallstudie wurden Im-

plantate mit einem Durchmesser von 4,5 mm (Prämolaren) sowie 5,0 mm (Molaren) verwendet und 2–3 mm unter dem Knochenkamm (subkrestal) eingesetzt. Die Schulter konvergiert zum Abutmentschaft und reduziert sich im Durchmesser auf 3,0 mm. Diese Plattformänderung erlaubt dem Knochen, über der Schulter des Implantates zu wachsen und erzielt eine dauerhafte Knochenkammerhaltung.

Verschiedene Studien weisen auf die Notwendigkeit einer Optimierung des Implantatdesigns hin, um die Funktion eines Implantates zu verbessern (Hedia HS et al., 2004; Proos K et al. 2000; Petrie CS et al. 2002). Der Schwerpunkt liegt dabei auf der Schulteranatomie und der Erhöhung des Implantatdurchmessers (Renouard 2006, Li Shi 2007). Beides sind Bestandteile der Bicon Dental Implantate, die seit über 24 Jahren ein Platform Switching an der Implantatschulter und breite Durchmesser (5,0 und 6,0 mm) besitzen und damit eine hervorragende klinische Langzeitstatistik aufweisen können (Schulte, 2007).

## Zusammenfassung

Kurzimplantate haben sich als wertvolle Lösung in all den Fällen erwiesen, in denen eine vertikale Knochenreduzierung nicht erlaubt, lange, konventionelle Implantate einzusetzen. Vertikale Knochenaugmentationen resultieren für viele Kliniker bis zum heutigen Zeitpunkt als schwierige Technik, die nicht immer zum erwünschten Ergebnis führt. Hinzu kommt, dass Augmentationstechniken eine geringe Patientenakzeptanz aufweisen. Short Implants mit Plateauesign haben bewiesen, auf langer Sicht genau die gleiche Erfolgsquote aufzuweisen wie konventionelle Implantate. Es ist durchaus denkbar, jegliche klinische Situation, unabhängig von der vertikalen Höhe des Kiefers, mit Short Implantaten zu versorgen. Dadurch würden unsere Chirurgen knochenschonender und damit minimalinvasiv sein. ■

*Eine Literaturliste kann in der Redaktion angefordert werden.*

## ■ KONTAKT

**Prof. Dr. Mauro Marincola**

Via dei Gracchi, 285

00192 Roma, Italien

E-Mail: mmarincola@gmail.com

# Das Beste aus 2 Welten!

Weltweit  
das erste Kombigerät  
Laser plus HF



|                | Für alle Anwendungen: |    |         |
|----------------|-----------------------|----|---------|
|                | Laser                 | HF | LaserHF |
| Oralchirurgie  | ●                     | ●  | ●       |
| Parodontologie | ●                     | ●  | ●       |
| Implantologie  | ●                     | ●  | ●       |
| Endodontie     | ●                     | ●  | ●       |
| Bleaching      | ●                     | ●  | ●       |
| aPDT           | ●                     | ●  | ●       |
| LLLT           | ●                     | ●  | ●       |

## LaserHF

- Vereint Laser und Hochfrequenz in einem Gerät
- Voreingestellte Programme für alle Anwendungen, mit individueller Programmiermöglichkeit
- Einfache Handhabung durch duales Bedienkonzept: Touchscreen und Köcherschaltung