

# Neue Wege in der Knochenaugmentation

## Konzentration von Knochenmarkaspiraten für den täglichen Einsatz

Der Einsatz von Knochenersatzmaterialien zum präimplantologischen Knochenaufbau oder als begleitende Maßnahme zur Implantation ist heute für viele Indikationen als gesichert anzusehen. Dabei scheint besonders die Behandlung von Mehrwanddefekten Erfolg versprechend zu sein, um eine gute knöcherne Basis zu liefern.<sup>1,2,3</sup> Knochenersatzmaterialien fungieren in diesen Indikationen als Leitschiene nach den Prinzipien der gesteuerten Knochenregeneration GBR.

Dr. Dr. Hans-Ulrich Stroink/Düsseldorf, Dr. Jürgen Gallas/Bühl

■ Bei kombinierten vertikalen und horizontalen Defekten ist auch heutzutage der Einsatz von autologem Knochen als Goldstandard anzusehen. Das bedeutet jedoch für den Patienten meist ein zweites Operationsfeld und ist in einigen Fällen mit Sensitivitäts- und Wundheilungsstörungen verbunden.<sup>4</sup> Darüber hinaus ist neben den bekannten resorptiven Eigenschaften eines autologen Knochentransplantates gerade bei älteren Patienten ein ausreichendes Knochenangebot und eventuell die Qualität des Knochens infrage gestellt. Um den Patientenkomfort zu steigern und unter Umständen eine schnellere Regeneration zu erreichen, sind in den letzten Jahren unterschiedliche Konzepte untersucht worden, die die Nachteile der intra- oder extraoralen Knochentransplantate kompensieren sollen.

Beim Tissue Engineering werden dem Patienten durch eine Biopsie Zellen entnommen, die in einem Labor aus der ursprünglichen Gewebematrix herausgelöst und vereinzelt werden. Bei der Kultivierung kommt es dann zunächst zur Dedifferenzierung und Proliferation der Zellen, bevor nach Kopplung an eine Trägermatrix das Zell-/Matrixkonstrukt dem Patienten rücktransplantiert wird.

Erste Studienergebnisse sind vielversprechend, jedoch steht der logistische Aufwand, das enge therapeutische Zeitfenster der Transplantation und die hohen Kosten einem routinemäßigen Einsatz in der Praxis derzeit entgegen.<sup>5,6</sup> Auch der Einsatz von Wachstums- und Differenzierungsfaktoren ist schon seit vielen Jahren Gegenstand der Forschung. Gerade die Bone Morphogenetic Proteins (BMPs) scheinen be-

züglich der Knochenregeneration ein großes Potenzial zu besitzen.<sup>7,8</sup> Auch hier, wie bei der Gewebezüchtung, scheint die Wahl der geeigneten Trägermatrix einen entscheidenden Einfluss auf das Ergebnis zu haben. Beim Einsatz ist zu beachten, dass es sich bei den eingesetzten Faktoren um rekombinante Proteine handelt, die in einem prokaryontischen Expressionssystem hergestellt werden. Aufgrund der dadurch fehlenden posttranslationalen Modifikationen kann es, obwohl es sich um die humanen Aminosäuresequenzen handelt, zu unerwünschten immunologischen Reaktionen kommen. Neben den derzeit noch vorhandenen Zulassungsbeschränkungen stehen auch hier die hohen Kosten einem Masseneinsatz entgegen.

### Ein neuer Weg

Einen neuen Ansatz verfolgen die Wissenschaftler der Arbeitsgruppe Prof. Dr. Dr. Gutwald/Dr. Sauerbier aus der Abteilung MKG-Chirurgie des Universitätsklinikums Freiburg. Unter der Führung der Freiburger Chirurgen wurde das Verfahren der Konzentrierung von patienteneigenen Knochenmarkaspiraten so modifiziert, dass es für den täglichen Einsatz tauglich ist.

Harvest BMAC™ (Bone Marrow Aspirate Concentrate) ist ein patentiertes, minimalinvasives Verfahren zur intraoperativen Aspiration und Konzentrierung von autologen regenerativen Zellen (ARC) aus dem Knochenmark in der regenerativen Medizin. Es

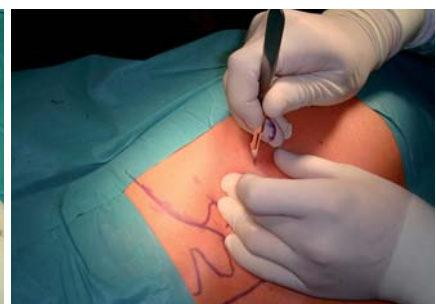
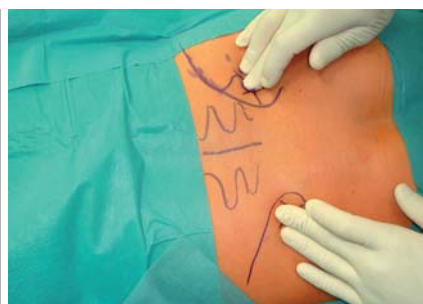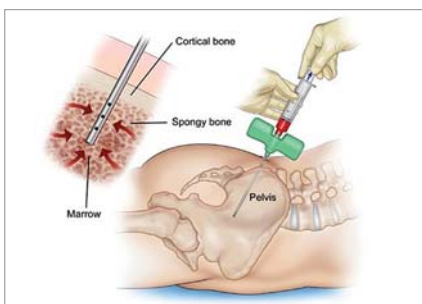


Abb. 1: Dorsale Punktion der Hüfte. – Abb. 2: Ertasten der Spina iliaca posterior superior. – Abb. 3: Stichinzision.

# Keystone Dental. Einfach genial, genial einfach.

Keystone Dental macht es Ihnen als implantologisch tätigen Zahnarzt leicht. Wir bieten die gesamte implantologische Produktpalette aus einer Hand, alles ist aufeinander abgestimmt: 3D-Diagnostik, navigiertes Implantieren, vollintegrierte chirurgische und restaurative Farbcodierung, intuitiv zu handhabendes Chirurgie-Set und Produkte zur gesteuerten Regeneration. Keystone Dental steht für beste Qualität und ästhetische Resultate zum fairen Preis, für einfache Handhabung, klinische Flexibilität und lebenslange Garantie. So zaubern wir Ihren Patienten das schönste Lächeln auf die Lippen. [www.keystonedental.de](http://www.keystonedental.de)

Keystone Dental GmbH . Jägerstraße 66 . D-53347 Alfter  
Tel.: 0 22 22-92 94-0 . Fax: 0 22 22-97 73 56 . E-Mail: [info@keystonedental.de](mailto:info@keystonedental.de)



Implantatsysteme

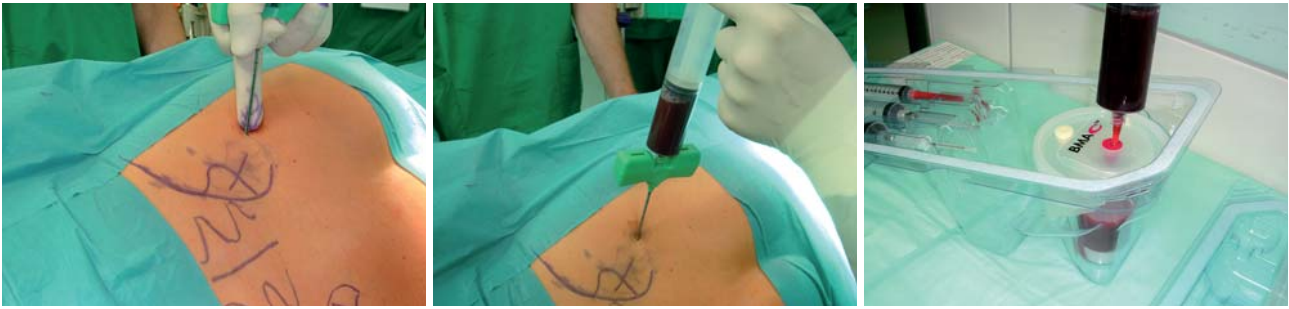

Implantatsoftware

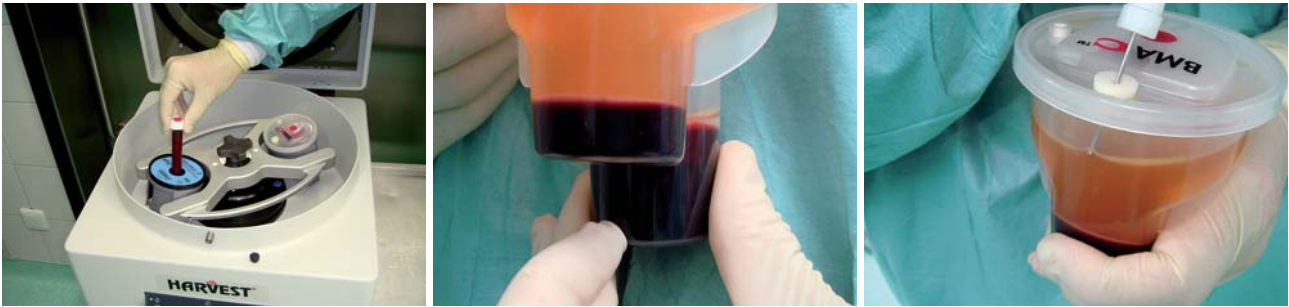

Regenerationsprodukte

**Keystone**  
dental



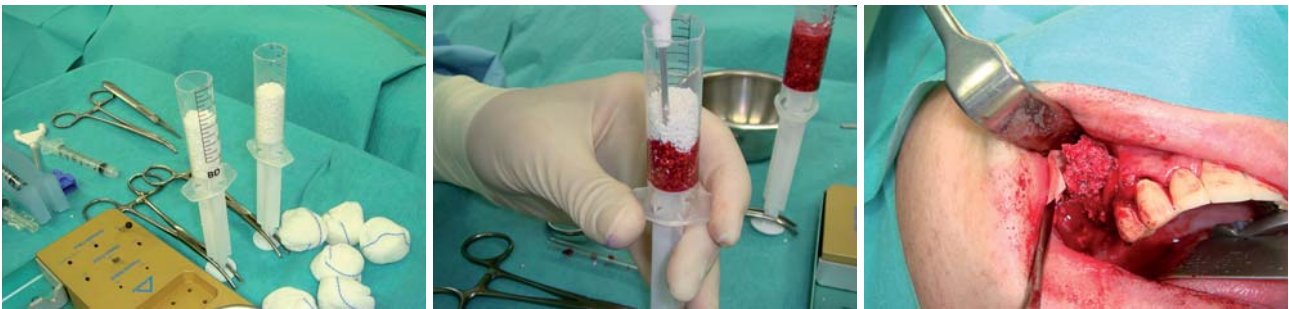**Abb. 4:** Punktion des Beckenkamms. – **Abb. 5:** Aspiration von ca. 60 ml Knochenmark. – **Abb. 6:** Transfer des Aspirates in Zweikammer-Zentrifugenbecher.



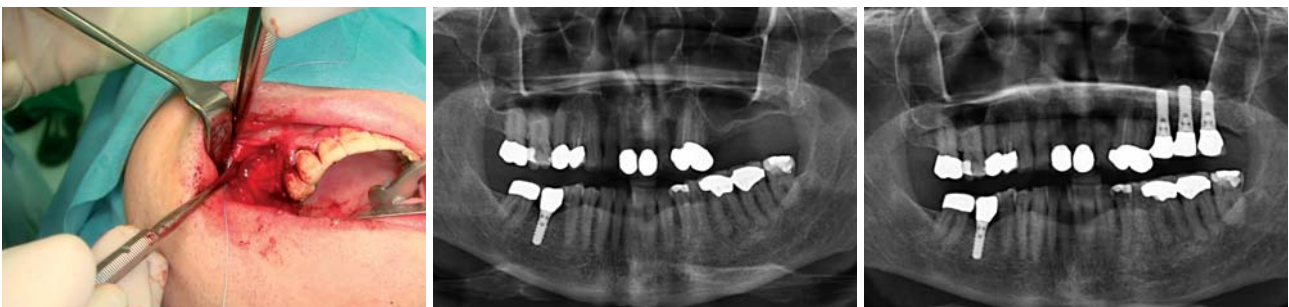**Abb. 7:** Vorbereitung zur Zentrifugation mit autologem Trombin. – **Abb. 8:** Nach 14-minütiger Zentrifugation ist eine weiße Bande mit mononukleären Zellen zu erkennen. – **Abb. 9:** Abnahme des Plasmaüberstandes.

ist ein schnelles und benutzerfreundliches Vorortsystem mit dem Ziel, die chirurgischen Ergebnisse durch die Beschleunigung des natürlichen Heilungsprozesses wesentlich zu verbessern und die Entnahmemorbidität für den Patienten zu minimieren. Die in den letzten vier Jahren gewonnenen Daten für die Sinusbodenelevation bei über 100 Patienten sind vielversprechend. Auch die Ergebnisse bei anderen Indikationen und aus anderen Fachbereichen deuten darauf hin, dass der kombinierte Einsatz der

Knochenmarkkonzentrate und langzeitstabilen Trägermatrizes bald auch Beckentransplantate ersetzen könnte.<sup>9,10,11,12,13</sup> Zur Entnahme reicht eine kleine Punktion der Hüfte dorsal oder ventral, über die für craniomaxillofaciale Anwendungen etwa 60 ml Knochenmark aspiriert werden (Abb. 1). Die aus dem Knochenmark gewonnenen Zellen werden unter kontrollierten Bedingungen in einer Chairside-Sitzung zentrifugiert. Die Zellen werden dabei in ihrer natürlichen Plasmaumgebung



**Abb. 10:** Vorbereitung der Matrix aus Knochenersatzmaterial Geistlich Bio-Oss. – **Abb. 11:** Überführung des Konzentrates. – **Abb. 12:** Einbringen des Konglomerates aus Konzentrat und Geistlich Bio-Oss in den präparierten Sinus.



**Abb. 13:** Abdeckung des lateralen Zugangs mit Geistlich Bio-Gide und Nahtverschluss. – **Abb. 14:** Präoperatives OPG August 2008. – **Abb. 15:** OPG nach Augmentation und anschließender Implantatinsertion Februar 2009.

# ULTRADENT

**Premium-Qualität.**  
**Inspiration, Innovation und Perfektion.**

belassen, wodurch ihre Funktion erhalten bleibt und parakrine Mechanismen zur Regulierung von Transmigration und Differenzierung unterstützt werden.

Über den Harvest BMAC™ Herstellungsprozess werden ca. 3–7 ml Zellkonzentrat mit einem Konzentrierungsfaktor zwischen 4 und 5 angereichert.<sup>14</sup> Der vollautomatisierte Herstellungsprozess dauert ca. 15 Minuten und kann innerhalb der OP (chairside) durchgeführt werden. Dieses Konzentrat wird zur Beimpfung von Geistlich Bio-Oss® verwendet, um so die Selbstheilungsfähigkeit im Defektbereich deutlich zu steigern. Zusammen mit dem Trägermaterial Geistlich Bio-Oss® werden die aufkonzentrierten Zellen in den Patienten zurücktransferiert. Ob auch andere Indikationen aus dem Bereich der Kieferchirurgie und zahnärztlichen Chirurgie mit diesem einfachen und kostengünstigen Verfahren therapiert werden können, müssen klinische Studien in den nächsten Jahren belegen.

## Beispiel aus der Praxis

Der in den Abbildungen 2 bis 15 dargestellte Fall zeigt den Einsatz des Verfahrens bei der Sinusbodenelevation.

BMAC-OP: Oktober 2008/Knochenersatzmaterial  
 Bio-Oss® 1–2 mm 3 g

Patient: männlich/Alter: 54 Jahre

Implantation: Februar 2009

Implantate: Straumann TE/Diameter: 4,1  
 Länge: 10/12 mm

Die Beckenpunktion hat der Patient beschwerdefrei überstanden. Die Implantation mit drei Straumann TE Implantaten (Durchmesser 4,1/Länge 10 respektive 12 mm) erfolgte problemlos ca. dreieinhalb Monate später im Februar 2009 in das bereits verknöcherte Implantatlager.

## Fazit

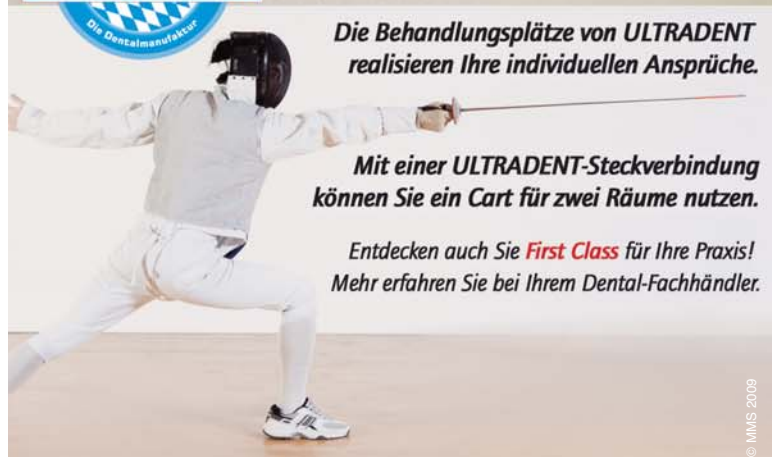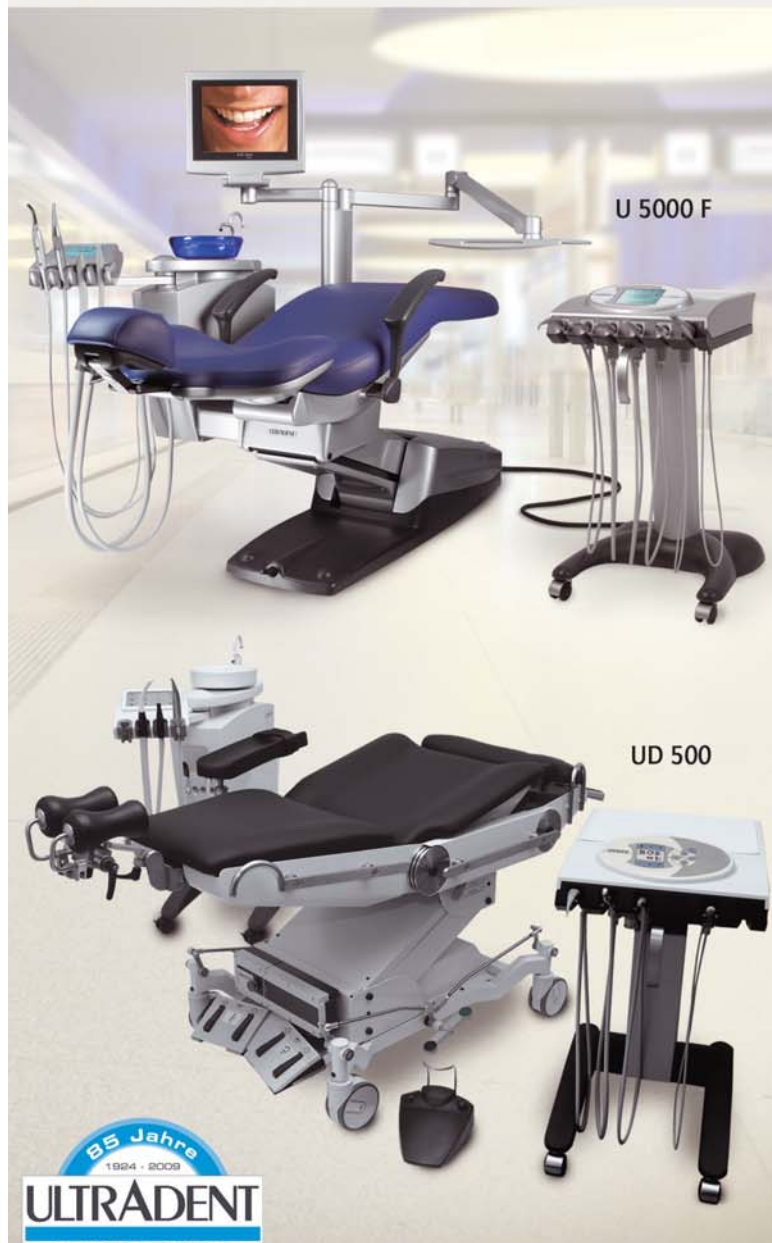Seit August 2008 kommt das Verfahren in unserer Praxis zur Anwendung. Die bisher gemachten Erfahrungen sind vor allem durch die rasche Verknöcherung der Augmentate sehr positiv. Die Vorteile für den Patienten liegen in der minimalen Invasivität der erforderlichen Beckenpunktion und der schnellen Belastbarkeit bzw. der darauf folgenden frühen Implantatinsertion nach etwa zehn Wochen. ■

*Eine Literaturliste kann in der Redaktion angefordert werden.*

## KONTAKT

### Dr. Dr. Hans-Ulrich Stroink

Kieferchirurgische Gemeinschaftspraxis  
 Dr. Dr. Biermann, Dr. Dr. Stroink,  
 Prof. Dr. Dr. Fritzemeier, Dr. Dr. Schmitt  
 Stresemannstr. 7, 40210 Düsseldorf



**Die Behandlungsplätze von ULTRADENT realisieren Ihre individuellen Ansprüche.**

**Mit einer ULTRADENT-Steckverbindung können Sie ein Cart für zwei Räume nutzen.**

Entdecken auch Sie **First Class** für Ihre Praxis!  
 Mehr erfahren Sie bei Ihrem Dental-Fachhändler.