

# IMF-Schrauben vs. Schuchardt-Schienung

## Die intermaxilläre Fixation nach Unterkieferfrakturen

Die Unversehrtheit des Gesichtes ist nicht nur aus funktionellen, sondern auch aus psychischen und ästhetischen Gesichtspunkten von großer Bedeutung. Aufgrund der exponierten Lage ist der ungeschützte Kopf in besonderem Maße Verletzungsgefahren ausgesetzt. Eine Stabilisierung nach Fraktur kann sowohl auf klassischem, aber auch einem alternativen Weg vonstatten gehen.

Bergen Pak, Michael Schulte-Geers, Dr. Dr. Wolfgang Kater/Bad Homburg

■ Bei Gesichtsverletzungen ist der Unterkiefer aufgrund der prominenten Stellung im Gesichtsschädel häufig von Frakturen betroffen, nicht zuletzt, weil das Kinn ein „beliebtes Ziel“ bei Gewaltdelikten darstellt (Depprich et al. 2007, Kushner und Alpert 1998). Der Zweck der Versorgung von Unterkieferfrakturen ist somit die Wiederherstellung von Funktion (Nahrungsaufnahme, Sprechen etc.) und Ästhetik. Unterschiedliche Verfahren zur Reposition und anschließender Fixation von Unterkieferfrakturen sind in der Literatur bekannt. Schon um 400 v. Chr. wurde im „Corpus Hippocraticum“ von Hippokrates eine Ruhigstellung des frakturierten Unterkiefers durch Reposition und Fixierung mittels einer Ledermanschette („funda hippocratis“) gegen den Schädel beschrieben. Ebenso geht die Schienung mittels dentaler Draht- oder Fadenligatur auf Hippokrates zurück (Gahhos et al. 1984, Eulert 2002, Lauenstein 2004, Saenger 2009) und wurde von Aulus Cornelius Celsus im ersten Jahrhundert n. Chr. in seiner Enzyklopädie „De medicina libri octo“ als Leitfaden einer Unterkieferfraktur nach manueller Reposition beschrieben. Die auf diesem Wege gewonnenen praktischen Erfahrungen wurden 1728 erstmals von Pierre Fauchard wissenschaftlich bearbeitet („Le chirurgien dentiste“). Eine einschneidende Veränderung in der Neuzeit war der Vorschlag Schuchardts (1956), die Drahtbogenkunststoffschiene – eine Modifikation des bis dato üblichen Drahtschienenverbandes – einzuführen. Die operative Versorgung von dislozierten Unterkieferfrakturen mittels Miniplatten-Osteosynthese wird heute als Goldstandard angesehen (Horch 2006). Die Schuchardt-Schienung wird heute noch im Zuge der Erstversorgung zur Reposition und Fixation, aber auch perioperativ zur Fixation nach Versorgung mit Osteosynthesplatten durchgeführt. Dieser Artikel gibt einen prakti-

schen Überblick über die Durchführung der intermaxillären Fixation im Zuge der Frakturversorgung und zeigt eine zeitgemäße Alternative dazu auf.

### Die Schuchardt-Schienung

Das Einbringen einer Schuchardt-Schiene ist sehr zeitintensiv und setzt eine ausreichend vorhandene Bezahnung voraus. Erfolgt das Einbringen präoperativ, wird empfohlen, initial im Unterkiefer beidseits eine Leitungsanästhesie und im Oberkiefer zirkumferente Lokalanästhesiedepots zu setzen.

Nach Anpassen der Drahtbogenkunststoffschiene werden die präfabrizierten Haken einzeln mittels Drahtligatur an den Zähnen befestigt. Dieses Vorgehen zeigt nach längerer Tragedauer deutliche parodontale und gingivale Schäden. Zusätzlich ist die Lebensqualität während der Tragezeit bedeutend eingeschränkt (nur flüssige Kost, eingeschränkte Sprache und Mundhygiene) (Abb. 1). Ebenso zeitintensiv wie das Einbringen der Schiene ist deren spätere Entfernung. Gelegentlich muss dabei ein Lokalanästhetikum (beidseitige Leitung im UK und zirkumferente Depots im OK) injiziert werden, da die Entfernung der Drahtligaturen zusätzliche parodontale und gingivale Verletzungen verursachen kann. Ein weiteres Risiko ist die Verletzungsgefahr für den Behandler durch die abstehenden Drahtspitzen.

### Intermaxilläre Fixation mittels IMF-Schrauben

Eine schonendere und zudem zeitsparende Möglichkeit der intermaxillären Fixation ist die Verwendung von transgingival gesetzten Titanschrauben, die zwischen

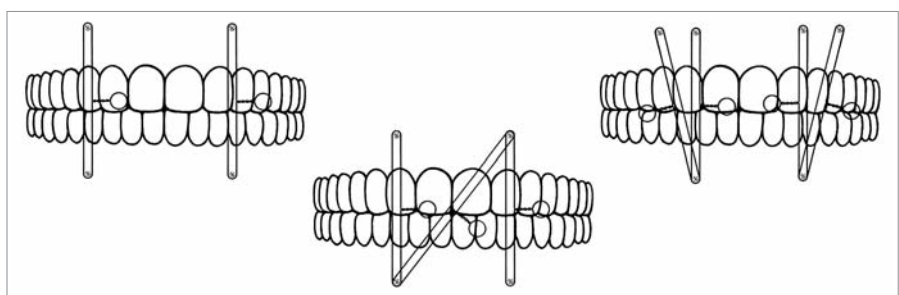
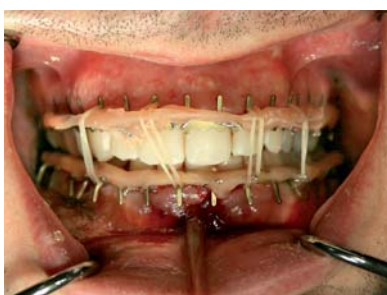
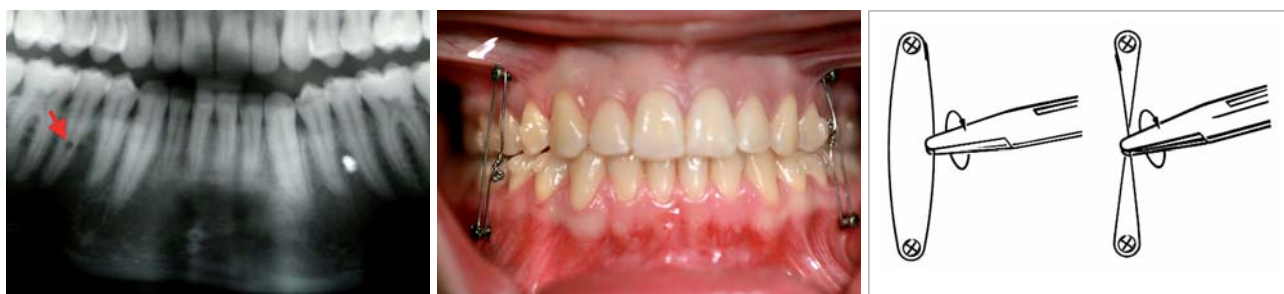
Abb. 1: Schuchardt-Schienung in situ. – Abb. 2: Schematische Darstellung einer intermaxillären Fixation mittels IMF-Schrauben (Quelle: Fa. Mondeal).



**Abb. 3:** Wurzeltreffer durch IMF Schraube. – **Abb. 4:** IMF-Schrauben in situ. – **Abb. 5:** Konfigurierte Drahtschleife ohne freistehende Enden (vorgeschweißte Schleife – Quelle: Fa. Mondeal).

die Wurzeln im Ober- und Unterkiefer gesetzt werden (Abb. 2). Die Schrauben werden in selbstschneidend und nicht selbstschneidend unterteilt (Imazawa et al. 2006, Roccia et al. 2009). Selbstschneidende Schrauben haben ein geringeres Risiko der Verletzung von Zahnwurzeln, zeigen aber ein erhöhtes Risiko für einen Schraubenbruch (Roccia et al. 2009). Nicht selbstschneidende Schrauben bedingen eine initiale Vorbohrung. Diese Art der Insertion zeigt zwar ein erheblich reduziertes Frakturrisiko, jedoch ebenso ein erhöhtes Wurzelverletzungsrisiko (Abb. 3) (Laurentjoye et al. 2009). Es empfiehlt sich, an den ausgesuchten Insertionsstellen kleine Lokalanästhesiedepots zu setzen, abhängig von der Anzahl der zu inserierenden Schrauben. Eine Leitungsanästhesie ist nicht erforderlich. Bei nicht selbstschneidenden Schrauben muss nach Lokalanästhesie

eine Vorbohrung durchgeführt werden. Üblicherweise werden vier Fixationsschrauben verwendet (Abb. 4), jedoch variiert diese Anzahl je nach Frakturgrad (Laurentjoye et al. 2009, Imazawa et al. 2006). In der Literatur ist die Dauer für das Einbringen/Entfernen der Schrauben mit 13 bis maximal 15 Minuten angegeben (Laurentjoye et al. 2009, Imazawa et al. 2006).

### Gegenüberstellung und Diskussion

Die Therapie der Wahl bei dislozierten Unterkieferfrakturen stellt die operative Reposition und Fixation mittels Osteosyntheseplatten dar (Horch 2006). Begleitend zur Operation wird von einigen Autoren eine semi-rigide intermaxilläre Fixation für drei bis vier Wochen empfoh-

ANZEIGE

# Titanium-Implant-Care-Instrumente

Funktion / CMD

**Prophylaxe**

Parodontologie

Ästhetik

Prothetik

Implantologie

Hilfsmaterialien

Diese, speziell für Implantate hergestellten Instrumente bestehen aus solidem Titan, sind nicht zusätzlich beschichtet und lassen sich entsprechend nachschärfen.

Der Radius und die Form der Klingen wurde speziell an die Anforderungen der Implantatpflege angepasst und adaptiert sich ideal an Implantate und Abutments.

Die Spitzen wurden leicht abgerundet um Kratzer zu vermeiden.

Angebotspreis Komplettsset mit 3 Instrumenten. Gültig nur bis 30. Oktober. Es gelten die allgemeinen Geschäftsbedingungen der Zantomed GmbH.

**99,00 €**  
(statt 135,- €)



Exklusivvertrieb durch:  
**Zantomed GmbH**  
Ackerstraße 1 · 47269 Duisburg  
Tel.: + 49 (0) 203 - 80 510 45  
Fax + 49 (0) 203 - 80 510 44  
E-Mail: info@zantomed.de



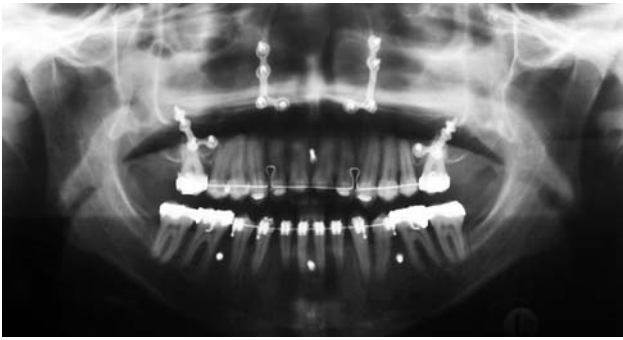


Abb. 6: OPG nach Insertion von vier IMF-Schrauben.

len (Austermann 2002). Bei einfachen nicht dislozierten Frakturen kann, abhängig von der Patientencompliance, eine alleinige intermaxilläre Fixation ausreichend sein (Oikarinen et al. 1994, Austermann 2002, Horch 2006, Depprich et al. 2007, Pigadas et al. 2008).

Beide vorgestellten Techniken zur perioperativen Fixierung besitzen Vor- und Nachteile. Der Vorteil der Schuchardt-Schiene liegt in der rigiden intermaxillären Fixation begleitend zur operativen Therapie bei komplizierten Unterkiefertrümmerfrakturen (Katou et al. 1995, Pigadas et al. 2008). Bei geringer Patientencompliance (Einhaltung der Diät) mag das von Vorteil sein. Nachteile der Schuchardt-Schienung sind das zeitintensive Einsetzen/Entfernen der Schiene, die parodontalen Schäden (Oikarinen et al. 1994), der eingeschränkte Patientenkomfort und die Verletzungsgefahr von Patient und Behandler während des Einbringens/Entfernens (Pigadas et al. 2008). Zusätzlich ist das Vorhandensein einer ausreichenden Dentition obligat (Beziat et al. 2009). Ebenso wird die Einhaltung der Mundhygiene während der Fixationsphase erschwert.

Die Vorteile der intermaxillären Fixation mittels spezieller IMF-Schrauben (Quick Fix-System nach Kater, Fa. Mondial) gegenüber der Schuchardt-Schiene liegen in dem höheren Patientenkomfort (Beziat et al. 2009), dem wenig zeitintensiven Inserieren und Entfernen der Schrauben (Mavili et al. 2009), in der parodontalen Schonung (Lari 2008) und in dem Selbstschutz des Behandlers (Pigadas et al. 2008). Vor allem bei HIV- und HEP C-Patienten besteht eine erheblich geringere Verletzungsgefahr aufgrund von abstehenden Ecken der Schiene. Ein zusätzlicher Sicherheitsaspekt bietet ein präkonfigurierter Draht, der keine scharfkantigen Enden aufweist, sondern als Schlaufe gelötet/geschweißt wurde (Abb. 5). Die schnelle und einfache Handhabung für den geübten Behandler stellt den größten Vorteil gegenüber der Drahtbogen-Kunststoffschiene, bezogen auf das Zeitmanagement, dar. Für den Patienten steht die bessere Möglichkeit der Mundhygiene im Vordergrund. Die eingebrachten Schrauben ermöglichen ein einfaches Reinigen der

Mundhöhle (Imazawa et al. 2006), da sie nur an den benötigten Fixationspunkten gesetzt werden (Abb. 6).

Ein Nachteil der IMF-Schrauben ist die Gefahr der Wurzelschädigungen durch das Einbringen (Laurentjoye et al. 2009, Roccia 2009). Mehrere tierexperimentelle Studien konnten nachweisen, dass parodontale Schäden und Wurzeltreffer ohne Probleme in restitutio ad integrum ausheilten, wenn keine direkte Verletzung der Pulpa vorlag (Asscherickx et al. 2005, Renjen et al. 2009, Hembree et al. 2009, Kang et al. 2009, Brisceno et al. 2009). Zahntreffer stellen sich intraoperativ durch einen signifikant erhöhten Vorbohr- und Insertionstorque dar (Chen et al. 2008), der Operateur sollte in diesem Fall die Schraube an einem anderen Ort setzen (Brisceno et al. 2009).

In einer Studie mit 521 Patienten und 1.663 vorgebohrt gesetzten transgingivalen Titanschrauben kam es nur in drei Fällen zu einem Zahnverlust und in vier Fällen zu Wurzelkanalbehandlungen. Bei allen auffälligen Zähnen konnte ein radiologischer Treffer des Wurzelkanals nachgewiesen werden. Insgesamt wurden nur 0,7% der Insertionsstellen auffällig; tangierende, den Wurzelkanal nicht erreichende Treffer heilten problemlos aus (Schulte-Geers et al. 2010). Selbstschneidende/selbstbohrende Schrauben minimieren das Risiko der Wurzelverletzungen, zeigen aber eine Gefahr der Schraubenfraktur (Imazawa et al. 2006, Roccia et al. 2009, Rai et al. 2009). Die IMF-Schrauben sind auch bei nicht vollständig vorhandener Dentition anwendbar (Mavili et al. 2009, Kim et al. 2009).

Weiterentwickelte IMF-Schrauben-Systeme haben das Indikationsspektrum gefestigt und die Schuchardt-Schienung weitestgehend verdrängt.

Die intermaxilläre Fixation mittels Titanschrauben stellt eine zügige und sichere Methode dar. Bei der Insertion muss auf den Vorbohr- und Einschraubwinkel sowie den Insertionstorque geachtet werden. Der Einbringkomfort und die verminderte Infektionsgefahr bieten erhebliche Vorteile für Patient und Behandler, verglichen mit der klassischen Drahtbogen-Kunststoff-Schienung nach Schuchardt. ■

**ZWP online**  
Eine Literaturliste steht ab sofort unter [www.zwp-online.info/fachgebiete/oralchirurgie](http://www.zwp-online.info/fachgebiete/oralchirurgie) zum Download bereit.

## ■ KONTAKT

### Bergen Pak

Klinik für Mund-, Kiefer- und Gesichtschirurgie,  
Hochtaunusklinik Bad Homburg  
Chefarzt Dr. Dr. Kater  
Hessenring 128, 61348 Bad Homburg  
Tel.: 0 61 72/17 10 60  
E-Mail: bergen-pak@t-online.de

## ANZEIGE

**ULTRADENT**

Dental-Medizinische Geräte GmbH & Co. KG  
D-85649 Brunnthal - Eugen-Sänger-Ring 10  
Tel. 089-420992-70 - Fax 089-420992-50  
[www.ultradent.de](http://www.ultradent.de) - [info@ultradent.de](mailto:info@ultradent.de)

**Solaris LED**

- Solaris LED ist cool.
- Solaris LED ist klein.
- Solaris LED ist stark.
- Solaris LED ist sparsam.
- Solaris LED ist variabel.
- Solaris LED ist vielseitig.



**Bestes Licht  
für die beste  
Behandlung!**

# SAVE CELLS

## NEUE EMS SWISS INSTRUMENTS SURGERY – DIE NEUEN HEROES IN DER IMPLANTATCHIRURGIE RETTEN ZELLEN

Dem Erfinder der Original Methode Piezon ist ein Schlag gegen die Vernichtung von Zellen beim Einsetzen von Implantaten gelungen. Das Zauberwort heisst Doppelkühlung – Kühlung der Instrumente von innen und aussen bei gleichzeitigem optimalem Debrisevakuierten sowie effizientem Bohren im Maxillarbereich.

### KÜHLUNG HEILT

Die einzigartige Spiralförmigkeit und die interne Instrumentenirrigation verhindern den Temperaturanstieg der Instrumente während des chirurgischen Eingriffs – was eine sehr gute Knochenregenerierung bewirkt.

Die EMS Swiss Instruments Surgery MB4, MB5 und MB6 sind diamantbeschichtete zylindrische Instrumente zur sekundären Bohrung (MB4, MB5) sowie zur finalen Osteotomie (MB6). Mit der innovativen Doppelkühlung sind sie einmalig in der Implantatchirurgie.

### KONTROLLE SCHONT

Atraumatische Vorbereitung der Implantierung bei minimaler Knochenbeschädigung wird zudem erreicht durch höchste Instrumentenkontrolle.

### PRÄZISION SICHERT

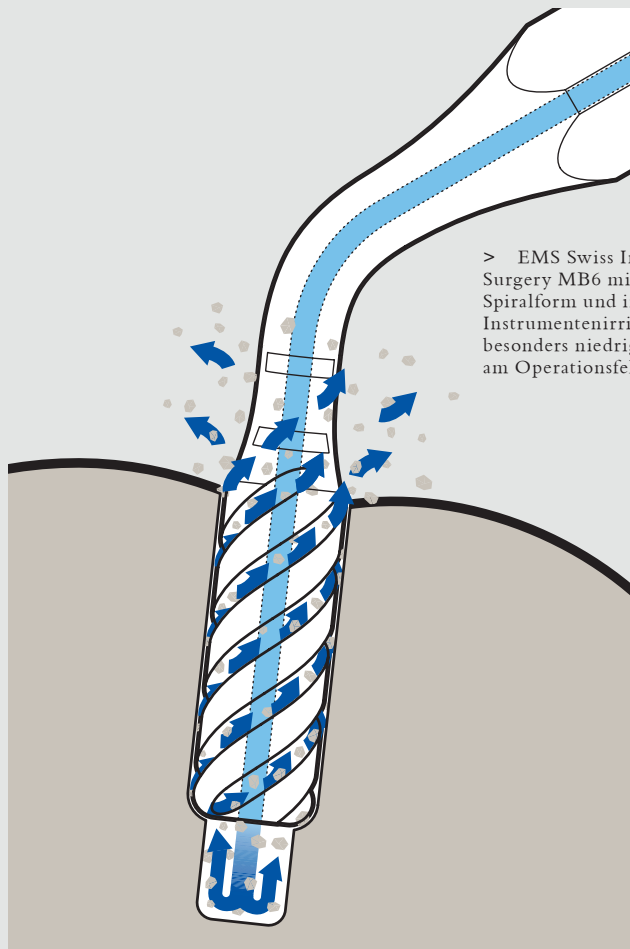
Selektive Schneidetechnologie bedeutet quasi kein Risiko der Beschädigung von Weichgewebe (Membrane, Ner-

ven, Arterien etc.). Unterstützt durch optimale Sicht auf das OP-Feld und geringe Blutung dank Kavitation (hämostatischer Effekt!).

Die neuen EMS Swiss Instruments Surgery stehen exemplarisch für höchste Schweizer Präzision und Innovation im Sinne der Anwender und

Patienten gleichermaßen. Eben die Philosophie von EMS.

Mehr Information >  
[www.ems-swissquality.com](http://www.ems-swissquality.com)



> EMS Swiss Instrument Surgery MB6 mit einzigartiger Spiralförmigkeit und interner Instrumentenirrigation für besonders niedrige Temperatur am Operationsfeld

