

Mikrochirurgisch anastomosiertes Beckenkammtransplantat als Implantatlager

Plastisch-rekonstruktive Maßnahmen bei Patienten mit ausgedehnten tumorbedingten Resektionen des Gesichtsschädels sind häufig nur mit mikrovaskulären Knochentransplantaten möglich. Beckenkamm, Fibula und Scapula sind die häufigsten Spenderregionen. Zur kaufunktionellen Rehabilitation bei derartigen Defekten ist das vaskularisierte Beckenkammtransplantat besonders geeignet. Der folgende Beitrag stellt einen Fall mit Ameloblastom im linken Unterkiefercorpus vor.



Dr. Nelson Noroozi¹, Priv.-Doz. Dr. Dr. Marcus Gerressen³, Dr. Till Braunschweig⁴, Dr. Dr. Alireza Ghassemi³, Univ.-Prof. Dr. Dr. Dieter Riediger²/Aachen

Im Rahmen der plastisch-rekonstruktiven Maßnahmen zur Wiederherstellung der Kaufunktion bei Patienten mit ausgedehnten tumorbedingten Resektionen und Traumen des Gesichtsschädels und der bedeckenden Weichteile kommen bereits seit Langem mikrovaskuläre Ferntransplantate zur Anwendung. Das fehlende Knochengewebe kann in Gestalt eines osteomyokutanen bzw. rein ossären Transplantats einzeitig oder aber nach erfolgter Weichgewebstransplantation sekundär verpflanzt werden (Riediger et al. 1999).

Aufgrund der unterschiedlich dicken Weichteildecke der Spenderregion als oberste Schicht über dem ossären Transplantat bei kombinierten Knochen-Weichteildefekten und fehlender Restbezahnung im resezierten Kiefer sowie Narben und trophischen Problemen, einer veränderten Myodynamik und Xerostomie kann in den meisten Fällen durch konventionelle prothetische Versorgungsmaßnahmen keine ausreichende okklusale Stabilität erreicht werden. Die Insertion von Implantaten, die als zusätzliche Stütz- und Retentionselemente dienen, ermöglicht indes eine adäquate Rehabilitation mit einer verbesserten Lagestabilität (Urken et al. 1989, Kovács 1998, Chang et al. 1998, Leung et al. 2003). Daher kommt der kombinierten Anwendung von vaskularisierten Knochentransplantaten und enossalen Implantaten besondere Bedeutung zu (Gaggl et al. 2001).

In dem vorliegenden Fallbeispiel soll bei einem großen Unterkieferdefekt die Rehabilitationsmöglichkeit mit mikrochirurgisch revascularisiertem Knochentransplantat in Kombination mit enossalen Implantaten dargestellt werden.

Kasuistik

Ein 24-jähriger Patient in gutem Allgemein- und Ernährungszustand wurde mit Verdacht auf eine Raumforderung im Bereich des linken Unterkiefers vom Hauszahn-

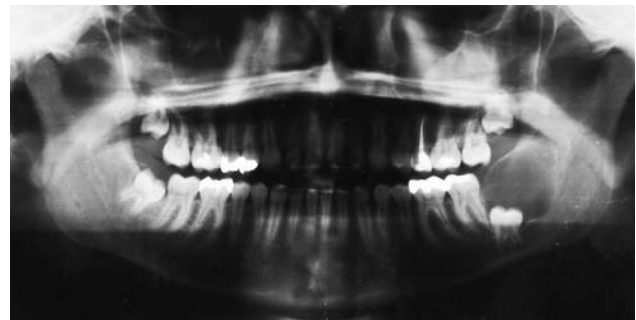


Abb. 1: Orthopantomogramm bei der Erstvorstellung beim Hauszahnarzt. Es zeigt sich eine ausgedehnte zystisch imponierende Osteolyse im linken Kieferwinkel. Der Zahn 38 ist an den basalen Unterkieferrand verdrängt.

arzt an einen niedergelassenen Kieferchirurgen überwiesen. Das Orthopantomogramm vom Hauszahnarzt (Abb. 1) zeigte eine von Regio 37 bis zur Mitte des aufsteigenden Unterkieferastes reichende, den Unterkiefer in voller Höhe durchsetzende, scharf begrenzte Osteolyse. Es zeigte sich mutmaßlich das klassische Bild einer follikulären Zyste mit einer in das Zystenlumen ragenden Zahnkrone 38. Es erfolgte eine Zystektomie und operative Entfernung aller Weisheitszähne alio loco.

Rund ein Jahr nach der primären operativen Versorgung entwickelte sich neben einer progredienten paramandibulären Schwellung auf der linken Seite eine Hypästhesie im Innervationsgebiet des N. alveolaris inferior, woraufhin der Patient erneut zunächst seinen Hauszahnarzt aufsuchte. Dieser fertigte zur Verlaufskontrolle ein Orthopantomogramm an (Abb. 2), auf dem sich in der Region des linken Kieferwinkels eine scharf begrenzte Osteolyse erkennen lässt, welche vom aufsteigenden Unterkieferast bis zum Kieferwinkel reicht. Die Radices des Zahnes 37 zeigen deutliche Zeichen einer Resorption.

Zur weiteren Diagnostik und Therapie stellte sich der Patient dann in unserer Poliklinik vor. Hier imponierte bei

¹ Assistenzarzt Klinik für Zahn-, Mund-, Kiefer- und Plastische Gesichtschirurgie, Universitätsklinikum der Medizinischen Fakultät der RWTH Aachen

² Direktor der Klinik für Zahn-, Mund-, Kiefer- und Plastische Gesichtschirurgie, Universitätsklinikum der Medizinischen Fakultät der RWTH Aachen

³ Oberarzt Klinik für Zahn-, Mund-, Kiefer- und Plastische Gesichtschirurgie, Universitätsklinikum der Medizinischen Fakultät der RWTH Aachen

⁴ Assistenzarzt Institut für Pathologie, Universitätsklinikum der Medizinischen Fakultät der RWTH Aachen

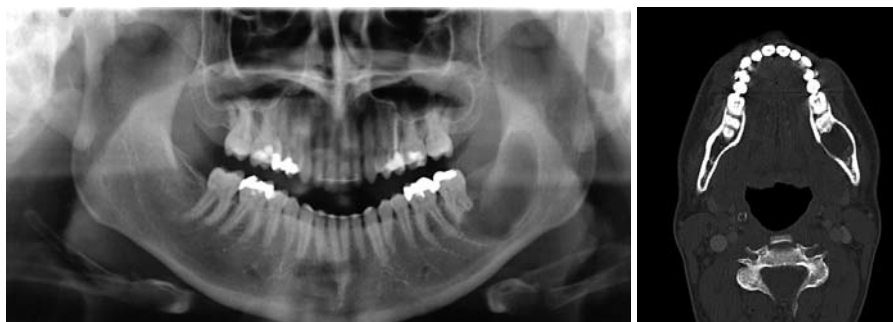

Abb. 2: Orthopantomogramm vom Hauszahnarzt ein Jahr nach Zystektomie und operativer Entfernung 38. Scharf begrenzte Osteolyse im linken Kieferwinkel sowie deutliche Wurzelresorption an Zahn 37. – **Abb. 3:** Darstellung des linken Unterkiefers in axialer Schnitfführung im CT. Der den dorsalen linken Corpus und kaudalen Ramus mandibulae umfassende osteolytische Prozess ist gut sichtbar.

der klinischen Inspektion eine diskret erhabene, palpatorisch harte und schmerzlose Schwellung im Bereich der linken Wangenregion. Enoral war die vestibuläre Kieferpartie in Regio 35 bis 37 aufgetrieben und deformiert. Der Befund war druckindolent und nicht ulzeriert. An Unterlippe und Kinn der homolateralen Seite fand sich eine ausgeprägte Hypästhesie.

Aufgrund des nicht eindeutig zuzuordnenden Befundes leiteten wir eine Inzisionsbiopsie ein und veranlassten eine weiterführende diagnostische Bildgebung in Form einer Computertomografie (Abb. 3). CT-grafisch war ein den dorsalen linken Corpus und kaudalen Ramus mandibulae umfassender osteolytischer Prozess erkennbar.

Die histopathologische Untersuchung des Biopsats ergab ein Ameloblastom mit desmoplastischem und plexiformem Muster (Abb. 4a bis 4c). Bei der sich anschließenden operativen Entfernung des nun histologisch gesicherten Ameloblastoms erfolgte nach Lateralisation des Nerv-Gefäß-Bündels eine Unterkieferkontinuitätsresektion vom linken Kieferwinkel bis Regio 35 (Abb. 5). Die Unterkieferkontinuität wurde mit einem vaskularisierten Beckenspan von der linken Crista iliaca wiederhergestellt (Abb. 6). Sechs Monate postoperativ nach komplikationsloser und vollständiger Einheilung des Transplantats (Abb. 7) wurde die zur Fixierung des Beckenknochens eingebrachte Rekonstruktionsplatte über einen intraoralen Zugang wieder entfernt, und es wurden zwei enossale Implantate inseriert (Abb. 8). Diese wurden zehn Wochen später nach Osseointegration prothetisch versorgt.

Diskussion

Das Ameloblastom ist nach dem keratozystischen odontogenen Tumor (KOT) der zweithäufigste odontogene Tumor, der überwiegend in der dritten und vierten

Lebensdekade beobachtet wird. Ätiologisch wird die Entwicklung von der Zahnleiste, vom Schmelzorgan oder von Resten des Malassez-Epithels vermutet (Ehrenfeld et al. 2002). Gelegentlich kann es innerhalb einer odontogenen Zyste entstehen. Das Ameloblastom ist durch ein langsames, lokal aggressives und infiltratives Wachstum mit hoher Rezidivneigung ohne Fernmetastasierung charakterisiert (Zwahlen und Grätz 2002). Klinisch wird von Patienten eine derbe und schmerzlose Schwellung registriert. Im bezahnten Kiefer kann es zu Veränderungen der Zahnstellungen und bei Auftreten im Oberkiefer zur Verlegung der Nasenatmungswege und Rhinorrhoe kommen.

Radiologisch zeigt das Ameloblastom eine ein- oder mehrkammerige, scharf begrenzte Osteolyse, häufig mit seifenblasiger Struktur und Zahnwurzelresorptionen.

Histologisch gibt es drei Haupttypen, den follikulären Typ, den plexiformen Typ und den seltenen unizystischen Typ. Alle drei weisen epitheliale Verbände von unterschiedlicher Breite und Größe auf, die peripher durch eine palisadenförmige Aufreihung hoch zylindrischer Zellen gegen das angrenzende Bindegewebe abgegrenzt werden (Ehrenfeld et al. 2002).

Die Therapie der Wahl des Ameloblastoms ist die Resektion im Gesunden mit Einhaltung eines Sicherheitsabstandes von mindestens 5 mm. Bei größeren Kieferdefekten ist die Rekonstruktionsmethode der Wahl ein mikrochirurgisches Knochentransplantat.

Vor der Etablierung der mikrochirurgischen Osteoplastik wurden Unterkieferkontinuitätsdefekte zunächst nur mit Überbrückungsplatten stabilisiert. Die erste in der Literatur beschriebene autogene Knochentransplantation wurde 1821 von Walter beschrieben (Walter 1821). Durch weitere Untersuchungen in der Folge konnte gezeigt werden, dass ein frisches autogenes Transplantat aufgrund des Überlebens von Osteoblasten in der Lage ist, neuen Knochen zu bilden (Axhausen

ANZEIGE

www.zwp-online.info

FINDEN STATT SUCHEN.

ZWP online

www.zwp-online.at



Jetzt auch in Österreich und der Schweiz



www.zwp-online.ch

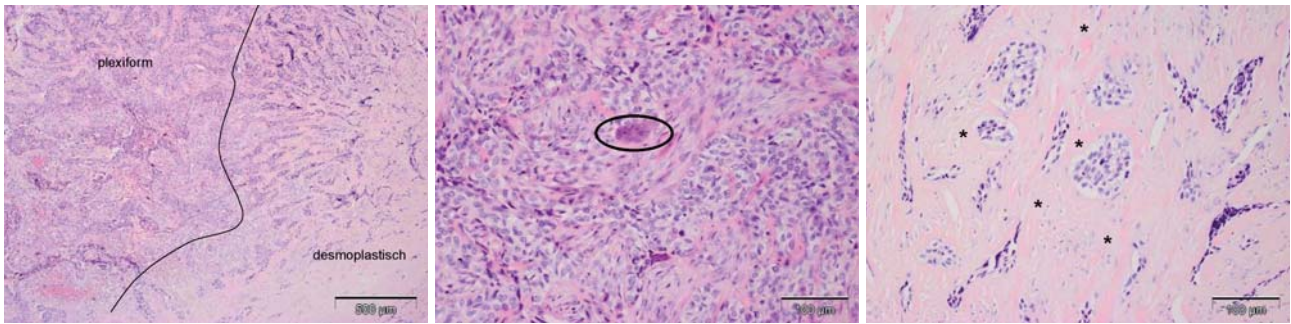


Abb. 4a bis c: Ameloblastom mit plexiformem und desmoplastischem Muster. Auf der linken Seite der Übersichtsaufnahme (**a**, HE 40-fache Vergrößerung) und in der Detailansicht (**b**, HE 200-fache Vergrößerung) ist ein plexiformes Wachstumsmuster und eine Proliferation von atypischen Zellen in hyperchromatische Zellinseln, die peripher durch eine palisadenförmige Aufreihung gegen das angrenzende Bindegewebe abgegrenzt werden, erkennbar. Abschnittsweise können mehrkernige Riesenzellen auftreten (Markierung in **b**). Auf der rechten Seite der Übersichtsaufnahme (**a**) und in der Detailansicht (**c**, HE 200-fache Vergrößerung) ist ein desmoplastisches Muster erkennbar. Die Tumorzellen wachsen in schmalen Strängen vor, die sich wiederholt verzweigen und von faserigem Bindegewebe umgeben sind (Markierung in **c**). Innerhalb der Inseln sind die Tumorzellen hyperchromatisch und sind im Zentrum dicht besiedelt.

1907, Lexer 1911). Ein Überleben der Osteoblasten ist jedoch nur an der Oberfläche der Transplantate durch ernährnde Diffusion aus dem Wirtslager und einen raschen vaskulären Anschluss möglich, während die Osteoblasten im Transplantatinneren absterben. Letztendlich wird ein freies Knochen transplantat vom Körper in einem schleichenden Prozess komplett umgebaut. Der Erfolg einer Deckung von ossären Defekten mithilfe von Knochen transplantaten ist von der Durchblutung des Empfängergebietes abhängig. Ein schlecht durchblutetes Empfängergebiet verzögert die Heilung und führt zu einer verstärkten Knochenresorption.

Der Beweis, dass bei vaskularisierten Knochen transplantaten mehr Osteozyten überleben, die Knochenresorption minimal ist und eine schnellere Kallusbildung erfolgt (Baargraad und Medgyesi 1965) führte Anfang der 70er-Jahre zur Etablierung und Entwicklung von verschiedenen Methoden der vaskularisierten Knochen transplantate. Bei der Rekonstruktion mit Segmenten aus der Clavicula, dem Sternum, der Scapula und der Rippe (Conley 1972) konnten nur kleinere Defekte gedeckt werden. Die Knochen transplantate waren zum größten Teil aus Spongiosa aufgebaut; dies verursachte oftmals Probleme bei der Fixierung und Implantatinsertion. Im Zuge der Weiterentwicklung des mikrochirurgischen Knochen transfers und der Auswahl geeigneter Spenderregionen konnten die meisten dieser Nachteile beseitigt werden, was sich in der Erstbeschreibung des osteokutanen Beckenkammtransplantats durch Daniel und Taylor niederschlug (Daniel und Taylor 1973, Taylor et al. 1975). Riediger, Schmelzle und Reuther propagierten diese Rekonstruktionsmethode im deutschsprachigen Raum (Schmelzle 1986, Donath et al. 1990, Riediger et al. 1990).

Das Einbringen von Implantaten in mikrochirurgische Knochen transplantate wurde 1988 von Riediger veröffentlicht (Riediger 1988). Untersuchungen in der Folge, welche Knochen transplantate überhaupt für Implantate adäquat sind, haben gezeigt, dass der Becken-

kamm das beste Knochenangebot besitzt. Aufgrund seiner anatomischen Form und seines Volumens ist es möglich, im Extremfall zwei Drittel des Unterkiefers zu rekonstruieren (Kärcher 2000). Aber auch Scapula sowie Fibula bieten die Möglichkeit zur Implantatinsertion. Der Ersatz des resezierten Kieferabschnitts samt Alveolarfortsatz ist in vollem Umfang mit der Scapula nur bedingt und mit der Fibula nur bei der sogenannten „Double-Barrel“-Fibula möglich (Bähr et al. 1994).

Die Implantate werden in der Regel drei bis sechs Monate nach der knöchernen Rekonstruktion eingesetzt (Rohner et al. 2000). Der Einsatz enossaler Implantate bei Tumorpatienten wurde mit einer Erfolgsrate von 85–95% in der Literatur beschrieben (Tolman und Taylor 1996, Keller et al. 1997, Schliephake et al. 1999). Neben Anzahl und Verteilung der Implantate beeinflussen Defektgröße, Höhe und Kontur des Restalveolarbogens den Erfolg der funktionellen Rehabilitation defizitärer Hart- und Weichgewebsstrukturen. Um eine funktionell suffiziente prothetische Versorgung nach mandibulärer Teilresektion zu ermöglichen, ist zu beachten, dass der Durchmesser und die Länge der Implantate die Stabilität des Unterkiefers reduzieren und somit ein erhöhtes Frakturrisiko darstellen (Linsen et al. 2008). So entspricht die Implantatinsertion in ein Transplantat, das zum Ersatz des Kieferknochens eingesetzt wurde, nie der Implantation in den lokoregionären Alveolarfortsatz. Besonders problematisch ist die periimplantäre Epidermis nach kombinierten Transplantationen von Weich- und Hartgewebe. In der periimplantären Region sollte die Epidermis möglichst durch Mukosa ersetzt

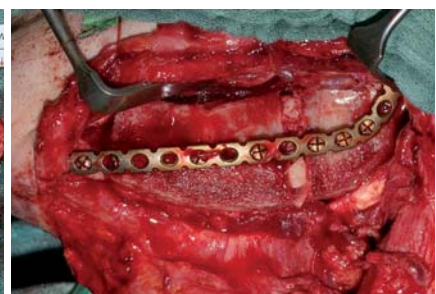
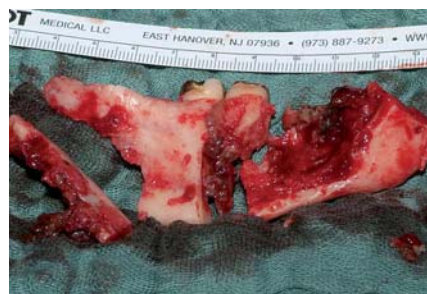

Abb. 5: Unterkieferresektat mit Ameloblastom von Regio 35 bis 38 distal. – **Abb. 6:** Mikrochirurgisches Beckenkammtransplantat nach Fixierung mittels Rekonplatte und Anastomosierung der Gefäße.

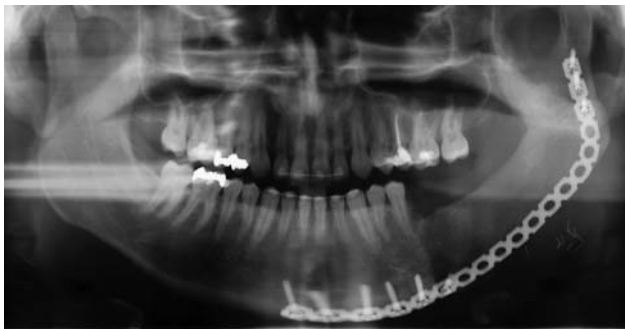

Abb. 7: Orthopantomogramm. Reißlos eingewachsenes Beckenkammtransplantat sechs Monate nach der Rekonstruktion.

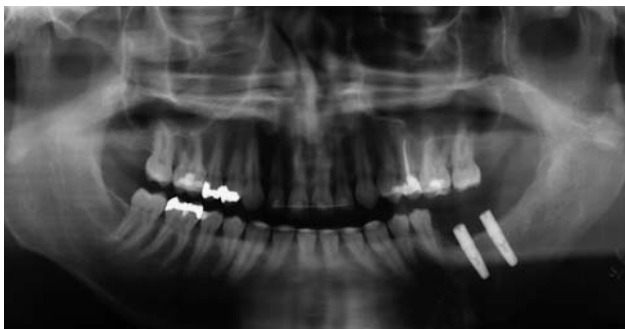

Abb. 8: Orthopantomogramm. Implantatinserterion sechs Monate postoperativ nach Entfernung der Rekonstruktionsplatte.

werden. Alternativ kommt auch die maximale Ausdehnung der periimplantären Transplantathaut gegebenenfalls unter Resektion des Periosts infrage (Riediger et al. 1999). Weiterhin beeinflussen die individuelle Erfahrung des Operateurs und die Knochenqualität die Osseointegration der Implantate. Insgesamt bietet das rein ossäre Beckenkammtransplantat, das wie im vorgestellten Fall alleine zur knöchernen Rekonstruktion herangezogen wird, unter allen zur Verfügung stehenden mikrochirurgischen Lappen die günstigsten Voraussetzungen für eine komplikationslose Implantatinserterion.

Schlussfolgerung

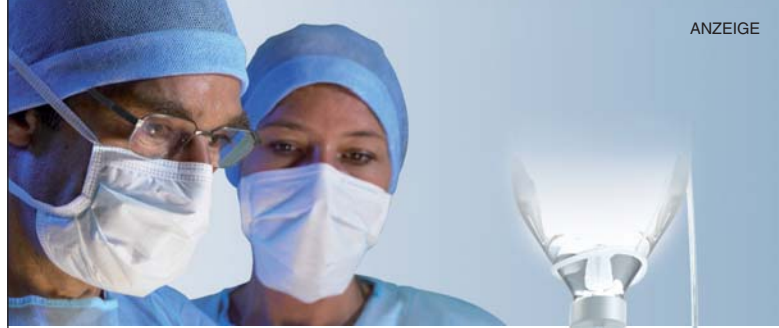Die mikrochirurgische Osteoplastik stellt bei ausgedehnten tumorbedingten Defekten des Ober- und Unterkiefers heutzutage das Standardverfahren dar. Das Beckenkammtransplantat bietet aufgrund seiner Anatomie und seines Volumens als Implantatlager erhebliche Vorteile. Durch Insertion von Implantaten, die als zusätzliche Stütz- und Retentionselemente dienen, kann eine adäquate Rehabilitation mit einer verbesserten Lagestabilität erzielt werden. ⁿ



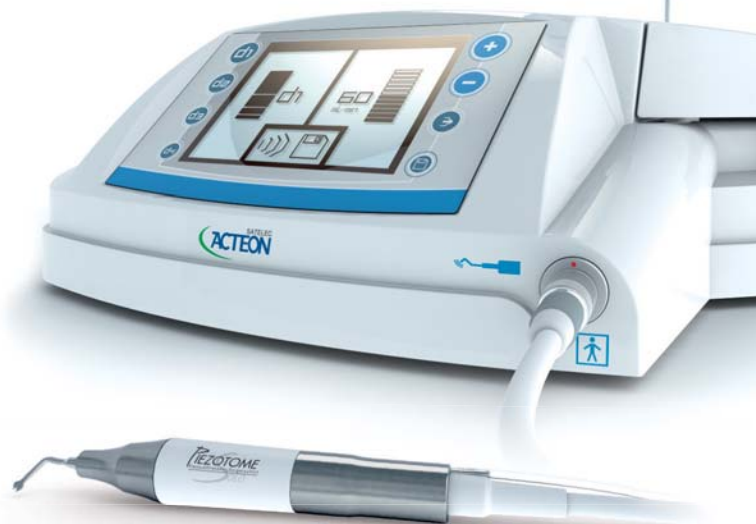KONTAKT

Dr. Nelson Noroozi

Pauwelsstraße 30
52074 Aachen
Tel.: 02 41/80 88-2 31
E-Mail: nnoroozi@ukaachen.de



NEU



PIEZOTOME
Piezo • Ultrasonic • Surgery • Unit
SOLO

Essentiell für minimal-invasive Chirurgie!

- Speziell für die präimplantologische- und maxillofaziale Chirurgie konzipiert
- Neueste Satelec Piezo-Technologie in einem kompakten System
- Kraft, Präzision und Sicherheit für eine kontrollierte Schnittführung
- Zubehör wie Handstück und Essential-Kit (6 Ansätze) **inklusive!**
- Bestes Preis-/Leistungsverhältnis

Instrumente für jede Indikation (optional)

NEU: Crest Splitting, Bone Surgery, interner Sinuslift „INTRALIFT“ **EXKLUSIV bei SATELEC**, externer Sinuslift, Extraktion und Crown Extension



Wieder auf Tour!
Bone Management Road Show 2011 -
in ausgewählten Porsche Zentren!
www.bone-management-event.de

Neugierig? Demotermin?
Rufen Sie uns an!
Infos unter 0800 / 728 35 32
oder fragen Sie Ihr Depot!

ACTEON Germany GmbH • Industriestraße 9 • D-40822 Mettmann
Tel.: +49 (0) 21 04 / 95 65 10 • Fax: +49 (0) 21 04 / 95 65 11
info@de.acteongroup.com • www.de.acteongroup.com
Hotline: 0800 / 728 35 32

SATELEC
ACTEON