

Sofortbelastung von transgingivalen Implantaten im zahnlosen Unterkiefer

Viele zahnlose Unterkiefer werden immer noch nach dem klassischen Protokoll versorgt. Das bedeutet drei Monate gedeckte Einheilzeit ohne funktionelle Belastung und einen zweiten chirurgischen Eingriff zur Freilegung der Implantate bei der Verwendung von zweiteiligen Implantaten. In der Übergangszeit ist oft nur eine für den Patienten unbefriedigende prothetische Lösung in Form einer herausnehmbaren Prothese möglich. Diese Umstände haben den Wunsch geweckt, die Technik zu vereinfachen, die Behandlungszeit und die Unannehmlichkeiten zu reduzieren. Heute gibt es einige Alternativen zum klassischen Vorgehen.



Dr. Claudia Carolina Lenzi/Bologna, Italien

Zahlreiche Autoren haben über die guten Ergebnisse von einteiligen Implantaten berichtet.^{2,7,8} Die transgingivale Einheilung hat eine vergleichbare Erfolgsrate wie das zweizeitige Vorgehen.^{1,3,9} Die Sofortbelastung von Implantaten etabliert sich ebenfalls mehr und mehr. Das Potenzial von transgingival einheilenden Implantaten wird noch besser ausgeschöpft, wenn sie sofort belastet werden. Dies erspart dem Patienten nicht nur den Eingriff zum Freilegen der Implantate, sondern auch noch eine mehrmonatige Phase mit einer mehr oder weniger gut sitzenden herausnehmbaren, temporären prothetischen Versorgung. Insbesondere die Sofortbelastung von mehreren Implantaten im anterioren Unterkiefer hat gezeigt, dass die Belastung während der Osseointegration keine negative Auswirkung auf den Langzeiterfolg hat. Die nachfolgend dargestellten prothetischen Lösungen sind alle innerhalb von 48 Stunden nach der Insertion realisiert worden. Die Verwendung von XiVE® TG (DENTSPLY Friadent, Mannheim) bietet für den Patienten nicht nur

einen Gewinn an Zeit und Komfort, sondern auch eine Reduktion der Kosten. Der geringere Aufwand bei der Insertion und prothetischen Versorgung wirkt sich ebenfalls positiv auf die Kosten der Behandlung aus.

Für den Zahnarzt bietet die Verwendung des genannten Implantats ebenfalls einige Vorteile. Es vereinfacht die prothetische Lösung, da einige Zwischenschritte entfallen. Hinzu kommt noch, dass alle prothetischen Arbeiten unter Sicht erfolgen können, da sich die Außenverbindung zum Ankoppeln der weiteren Komponenten auf Gingivaniveau befindet. Im Gegensatz zu vielen anderen einteiligen Implantaten kann man beim verwendeten Implantat zwischen verschiedenen Aufbauten wählen.

Eine Grundlage – drei Versorgungsmöglichkeiten

Die Grundlage der Sofortversorgung des zahnlosen Unterkiefers mit einer herausnehmbaren oder sogar fest-sitzenden Prothese sind vier interforaminal gesetzte und miteinander verblockte XiVE® TG Implantate. Verbunden durch einen Steg können alle vier Implantate trotz prothetischer Belastung sicher einwachsen. Der Steg vermeidet die Mikrobewegung der Implantate in der sensiblen Phase der Osseointegration.

Trotz unterschiedlicher prothetischer Lösungen sind die vorbereitenden

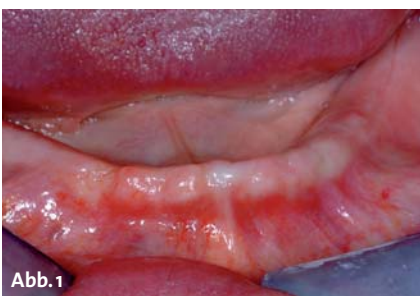

Abb. 1

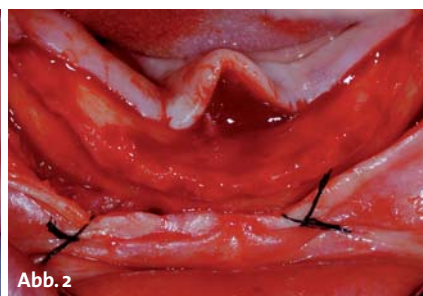


Abb. 2

Abb. 1: Die Ausgangssituation. – Abb. 2: Der Mukoperiostlappen reicht bis in den Molarenbereich.

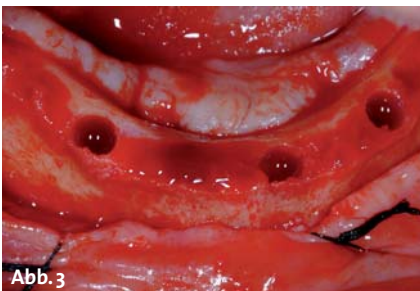


Abb. 3

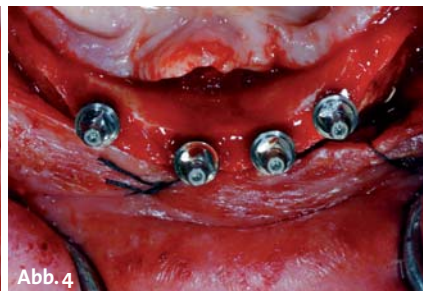


Abb. 4

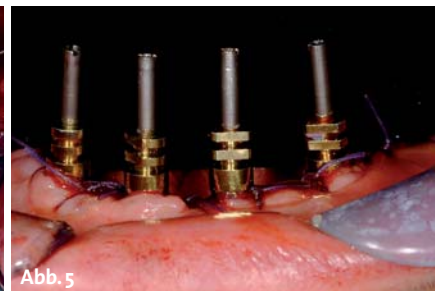

Abb. 5

Abb. 3: Für eine adäquate Primärstabilität der XiVE® Implantate erfolgt die Aufbereitung der Knochenkavitäten anhand eines auf die Knochenqualität abgestimmten Protokolls. – Abb. 4: Die XiVE® TG Implantate in situ. – Abb. 5: Vorbereitung für die Pick-up Abformung.

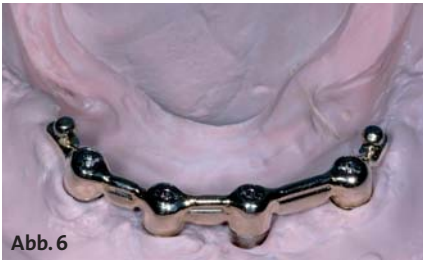

Abb. 6

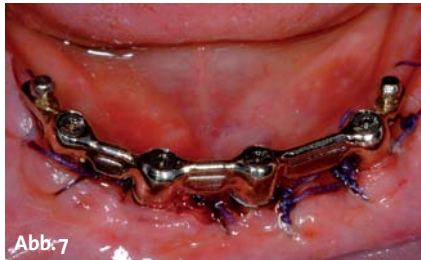

Abb. 7

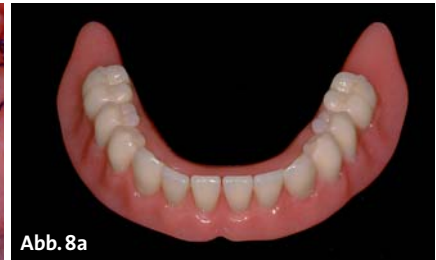

Abb. 8a

Fall 1 – **Abb. 6:** Der u-förmige Steg zur Verblockung der XiVE® TG Implantate auf dem Modell ... – **Abb. 7:** ... und im Mund. – **Abb. 8a:** Die Deckprothese muss sicher auf dem Steg fixiert werden, ...

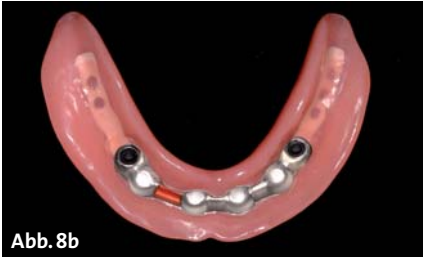

Abb. 8b

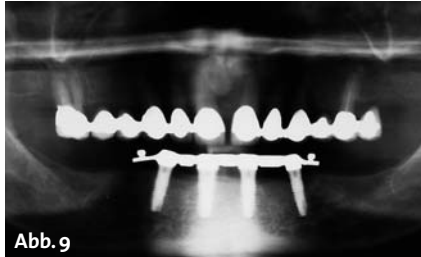

Abb. 9

Abb. 8b: ... dazu dienen Reiter und Clip-Elemente. – **Abb. 9:** Situation zwei Jahre nach der Insertion – der krestale Knochen zeigt keine Anzeichen von Resorption um die XiVE® TG Implantate.

Schritte ist die Primärstabilität aller Implantate. Das Eindrehmoment sollte nicht unter 32 Ncm liegen. XiVE® bietet dafür ein auf die Knochenqualität abgestimmtes Protokoll zur Aufbereitung. Das Gewinde von XiVE® TG entspricht dem des zweiteiligen Implantattyp XiVE® S und ist so gestaltet, dass eine sehr gute Verankerung im Knochen erreicht wird (Abb. 4).

Arbeiten immer die gleichen. Nach entsprechender Diagnostik und Planung (Abb. 1) legt man nach krestaler Schnittführung den Kieferkamm durch die Bildung eines Mukoperiostlappens frei (Abb. 2). An den geplanten Stellen erfolgt die Aufbereitung der Knochenkavitäten (Abb. 3). Sehr wichtig für die weiteren

Ein weiterer Vorteil bei diesem einteiligen Implantat ist die Möglichkeit, noch vor oder unmittelbar nach dem Vernähen des Lappens die Abformung vorzunehmen (Abb. 5). Der Techniker erhält so Informationen über die Dicke der Gingiva und kann innerhalb von 48 Stunden je nach Wunsch die provisorische oder defi-

ANZEIGE

QR-Code erweckt Printprodukte zum Leben



Scan mich



Neue Möglichkeiten nutzen – QR-Code

Der **QR-Code** enthält weiterführende Informationen in Form von **Webadressen, Videos oder Bildergalerien**. Lesbar ist er mit allen gängigen Mobiltelefonen und PDAs, die über eine eingebaute Kamera und eine Software, die das Lesen von QR-Codes ermöglicht, verfügen.

Sie nutzen zum ersten Mal einen Quick Response-Code?

Dann benötigen Sie eine Reader-Software (QR-Reader), die es Ihrem Mobiltelefon beziehungsweise PDA ermöglicht, den Code zu entschlüsseln. Viele Reader-Apps sind z.B. im iTunes Store kostenlos verfügbar. Suchen Sie nach den Begriffen „QR“ und „Reader“.

 Nutzbar für Geräte mit Kamera und entsprechender QR-Reader Software.



- 1** Mobilfunkgerät auf den QR-Code richten.
- 2** Fotografieren Sie den QR-Code mit Ihrem Mobilfunkgerät.
- 3** Ihr QR-Code-Reader entschlüsselt die im Code enthaltenen Informationen und leitet Sie direkt weiter.

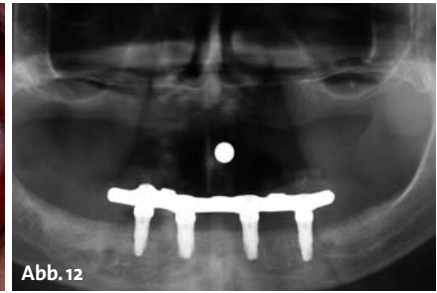
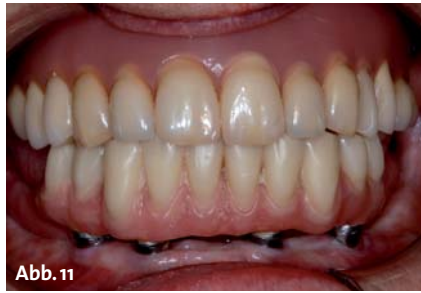
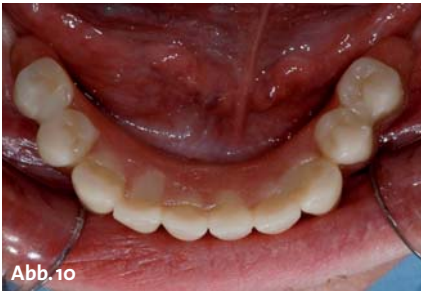
Video

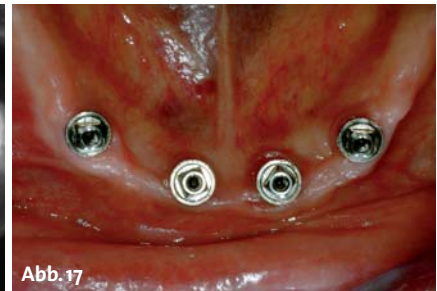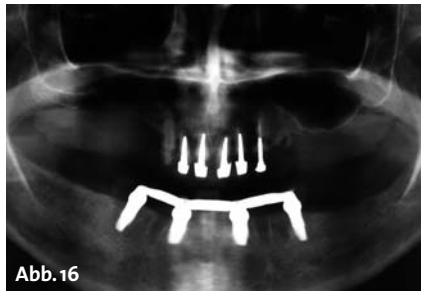
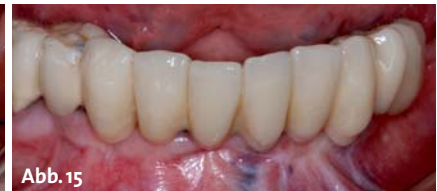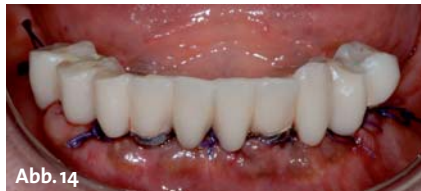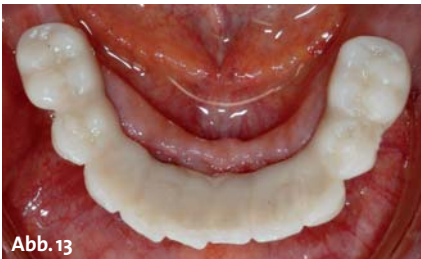E-Paper

Bildergalerie

Und viele weitere Möglichkeiten!



Fall 2 – Abb. 10: Eingliederung der mit Schrauben verankerten Prothese nach 24 Stunden. – Abb. 11: Der reduzierte Basisanteil der Prothese gewährleistet eine gute Durchspülbarkeit. – Abb. 12: Situation zwei Jahre nach der Insertion.



Fall 3 – Abb. 13: Provisorische Brücke. – Abb. 14: Die festsitzende Brücke bietet im Unterkiefer den Vorteil, dass sich die Umgebung der Implantate gut reinigen lässt. – Abb. 15: Die definitive Brücke. – Abb. 16: Situation zwei Jahre nach der Insertion. – Abb. 17: Die klinische Situation zeigt zwei Jahre nach der Insertion keine Anzeichen einer periimplantären Entzündung.

nitiv Prothese anfertigen. Nach zwei Wochen kann die Naht entfernt werden. Im ersten Jahr kommen die Patienten alle drei Monate zur Kontrolle und alle sechs Monate wird zusätzlich die Oralhygiene untersucht. Die ersten drei Monate sind sehr wichtig für die Osseointegration und das Ausheilen des Weichgewebes. Die Verblockung mit dem u-förmigen Steg (Abb. 6, 7, 9, 12 und 15) vermeidet Mikrobewegungen. Der Patient sollte in dieser Zeit nur weiche Kost zu sich nehmen. Eine wichtige Rolle spielt die Hygiene. Der Patient muss hierzu entsprechende Instruktionen erhalten. XiVE® TG Implantate lassen sich mithilfe von Interdentalbürsten oder Superfloss sehr gut reinigen. Ausgehend von dem Steg sind verschiedene prothetische Lösungen möglich. Eine Variante ist die klassische Deckprothese (Coverdenture/Overdenture). Im gezeigten Fall (Abb. 6 bis 9) wurde zur Aufnahme zusätzlicher Retentionselemente (Clips) der Steg nach distal verlängert. Damit ist eine sichere Verankerung der totalen Prothese gewährleistet. Sind im Oberkiefer noch Molaren vorhanden (Fall 1: Abb. 9), ist eine derartige Versorgung notwendig. Ist der Oberkiefer ebenfalls zahnlos, reicht es für die Zerkleinerung der Nahrung aus, wenn im Unterkiefer die Zahnreihe verkürzt wird und nur bis zu den Prämolaren reicht (Fall 2: Abb. 10 bis 12 und Fall 3: Abb. 13 bis 17). Dadurch verschafft man sich im Vergleich zur Coverdenture-Prothese den Vorteil, dass man die Basis der Prothese erheblich reduzieren kann. Das verbessert deutlich die hygienischen Verhältnisse um die Implantate, da hier eine bessere Umspülbarkeit gegeben ist. Diese in der Zahnanzahl reduzierte Versorgung kann, wie im Fall 2 (Abb. 10 bis 12) gezeigt, herausnehm-

bar sein oder – wie im Fall 3 – als festsitzende Brücke (Abb. 13 bis 17) ausgeführt werden. Durch den vollständigen Verzicht auf das künstliche Zahnfleisch lässt sich diese Versorgung noch besser reinigen. Der festsitzende Ersatz ist zudem für viele Patienten ein wichtiges Element für das psychische Wohlbefinden und erhöht die Lebensqualität.

Fazit

Die in der Literatur beschriebenen hohen Erfolgsraten^{4,5,6} bestätigten sich in meiner mehrjährigen klinischen Erfahrung und zeigen, dass die Rehabilitation des zahnlosen Unterkiefers mit vier verblockten und sofortbelasteten transgingivalen Implantaten eine sichere Methode ist. Die drei hier vorgestellten prothetischen Lösungen für den zahnlosen Unterkiefer illustrieren die Vielseitigkeit von XiVE® TG bei der Sofortversorgung und -belastung sowie der Adaptation des Zahnersatzes an die Wünsche und Möglichkeiten des Patienten. Dies alles lässt sich bei deutlich reduzierten Kosten für den Patienten realisieren. ■



KONTAKT

Dr. Claudia Carolina Lenzi
Bologna, Italien
E-Mail: info@carolinalenzi.it
Web: www.carolinalenzi.it



Oral
Regenerative
Medicine

Oral
Implant
Medicine



Oral Healing
Medicine

So haben Sie alles sicher im Griff!

RIEMSER Dental

Comprehensive Oral Surgery Technologies

1. International Tissue Care Symposium
Hyaluronsäure im Mittelpunkt

3. September 2011, Frankfurt am Main, Tel. 089 / 18 90 46 -0
Informationen/Anmeldung: <https://events.colada.biz/hyaluronan>

