

# Diagnostik und Therapie von Mundschleimhautveränderungen

## Schlüssel zur oralen Tumorprävention

Neben der Behandlung der Zähne und des Parodonts gehört zu den zahnärztlichen Kernkompetenzen auch die Behandlung der oralen Schleimhaut. Dies schließt die regelmäßige Vorsorgeuntersuchung sowie die Diagnostik und Therapie etwaiger Schleimhautläsionen ein. Dieser Beitrag soll zum einen einen Überblick und Ausblick aktueller Screeningmethoden geben, zum anderen die wichtigsten Differenzialdiagnosen oraler Schleimhautläsionen besprechen, damit orale Karzinome früh identifiziert und adäquat behandelt werden können.

Priv.-Doz. Dr. med. habil. Dr. med. dent. Dipl.-Kfm. Felix Peter Koch/Darmstadt

n Seitens der GKV ist eine Vorsorgeuntersuchung einmal jährlich vorgesehen, die sowohl die Prophylaxe von Karies, Parodontitis, aber auch die Untersuchung der Mundschleimhaut einschließt. Das Risiko von Karies und Parodontitis jedoch differiert interindividuell in Abhängigkeit von der Mundhygiene, Ernährungsgewohnheiten, aber auch genetischer Faktoren (IL1-Polymorphismus). Ebenso bestehen individuelle Risikoprofile, an Mundschleimhautläsionen oder an einem oralen Karzinom zu erkranken.

Vornehmlich ist immer noch der Konsum von Tabak die häufigste Ursache einer Karzinomentstehung. Potenziert wird dieses Risiko durch den Konsum von Alkohol. Eine aktuelle Untersuchung aus Großbritannien macht die Infektion mit dem humanen Papillomavirus als möglichen Grund der steigenden Inzidenz oraler Karzinome insbesondere bei jüngeren Patienten aus (Conway, Stockton et al. 2006).

Als sogenannte präkanzeröse Konditionen oder besser potentiell maligne Veränderungen sind Läsionen der Schleimhaut beschrieben worden, die mit einer erhöhten Wahrscheinlichkeit einer malignen Transformation einhergehen (proliferative verruköse Leukoplakie, sideropenische Dysphagie, Orale Lichen Planus, Orale submuköse Fibrose, Syphilis, Xeroderma pigmentosa, Lupus erythematosus, Epidermolysis bullosa dystrophicans; Barnes,

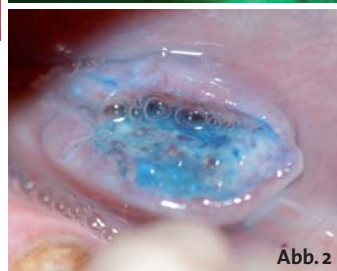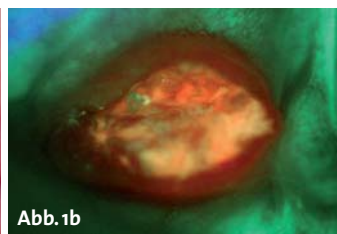
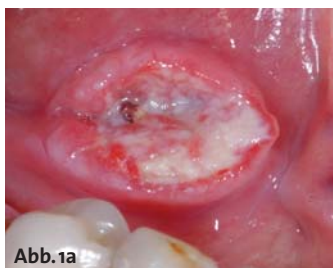Eveson et al. 2005). Auch gehen viele Allgemeinerkrankungen mit einem erhöhten Erkrankungsrisiko einher. Hier sind insbesondere Defekte des Immunsystems bedeutsam, die entweder iatrogen bei Immunsuppression nach Organtransplantation oder Stammzelltransplantation (Demarosi, Lodi et al. 2005), aber auch einer HIV-Erkrankungen entstehen (Epstein 2007). Statistisch erkranken Patienten, die anamnestisch bereits an einem oralen Karzinom erkrankt waren, häufiger erneut an einem sogenannten Zweitkarzinom, sodass für diese Patientengruppe ein erhöhtes Erkrankungsrisiko besteht.

Mit dem Fortschritt der molekularbiologischen Diagnostik werden immer mehr genomische Varianten, sog. genomische Polymorphismen, entdeckt, die mit einem erhöhten Risiko einer Karzinomentstehung einhergehen. Für Genabschnitte, die für die Detoxifikation von Karzinogenen verantwortlich sind, wie dem GSTM1 oder CYP1A, sind entsprechende Polymorphismen bereits bekannt und können aus einer Blutprobe und bei gesunder Mundschleimhaut sogar per Bürstenabstrich bestimmt werden (Zhang, Hao et al. 2011). Insbesondere für Raucher ergibt sich im Falle eines fehlenden GSM1 ein erhöhtes Erkrankungsrisiko. Andere relevante Polymorphismen sind z. B. mit p73 oder p450 assoziiert. Heute schon wird kommerziell angeboten, das gesamte Genom zu sequenzieren, um ein individuelles Risikoprofil zu erstellen und eine entsprechende Krebsvorsorge fokussieren zu können.

Zur effektiven Krebsvorsorge sollte daher eine Untersuchung der Mundschleimhaut in risikoadaptierten, regelmäßigen Zeitabständen erfolgen. Zur Feststellung des individuellen Risikos ist eine ausführliche Anamnese, aber auch Diagnostik und in Zukunft möglicherweise die Bestimmung genomischer Polymorphismen notwendig.

Die Screeninguntersuchung der oralen Schleimhaut erfordert als wichtigste Maßnahme die gründliche Inspektion aller Mundschleimhautpartien, am besten nach einem standardisierten Untersuchungsschema. Additive Instrumente, suspekt Läsionen leichter zu identifizieren, werden als zusätzliche Maßnahmen diskutiert.

Die Auslöschung der natürlichen Autofluoreszenz der Mundschleimhaut bei einer Anregungswellenlänge von ca. 400 nm (Velscope) kann helfen, orale Schleimhautlä-



**Abb. 1:** Karzinom unter **a)** Weißlicht und **b)** Autofluoreszenz bei 400 nm. In diesem Fall zeigte das Karzinom eine rote Autofluoreszenz bei einer Anregung mit 400 nm. – **Abb. 2:** Mundbodenkarzinom (wie Abb. 1) nach Toluidinblau-Färbung.

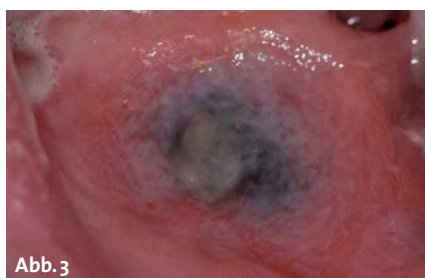

Abb. 3

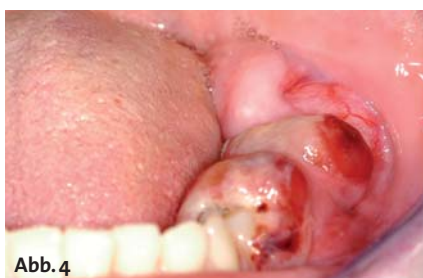

Abb. 4

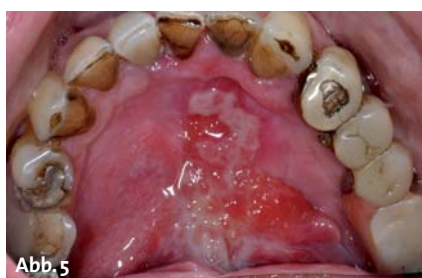

Abb. 5

**Abb. 3:** Orales Schleimhautmelanom des Gaumens (Rezidiv). – **Abb. 4:** Sarkom des linken Unterkiefers, bereits ulzerierend. – **Abb. 5:** Carcinoma in situ des Gaumens.

sionen zu finden, wobei eigenen Ergebnissen zufolge hyperkeratinisierte Läsionen und Zungenläsionen keine Auslöschung der Autofluoreszenz zeigen, selbst wenn diese Läsionen als invasive Karzinome identifiziert werden (Abb. 1a und b). Eine Differenzialdiagnose identifizierter Schleimhautläsionen kann mit der Autofluoreszenz nicht gestellt werden (Koch, Kämmerer et al. 2011). Die Tauglichkeit der sogenannten Chemolumineszenz (Vizilite) oraler Schleimhautläsionen wurde als additives Verfahren von Epstein et al. 2009 untersucht. Die Chemolumineszenz könnte dabei dem weniger erfahrenen Untersucher helfen, die Schleimhautläsionen deutlicher abgegrenzt zu identifizieren. Eine spezifische Diagnose kann auch mit dieser Methode nicht gestellt werden. Die Toluidinblaufärbung suspekter Läsionen könnte hingegen helfen, sicher gesunde Läsionen auszusortieren, da negative Testergebnisse mit benignen Befunden einhergingen (Negative Predictive Value, NPV 100 %) (Epstein, Silverman et al. 2008; Abb. 2).

### Differenzialdiagnose oraler Schleimhautläsionen

Schleimhautläsionen unterscheiden sich in ihrer Farbe (weiß als Leukoplakie, rot als Erythroplakie), der Oberflächentextur (Verlust der glatten, glänzenden Schleimhaut) und der Induration. Daher gehört zur Untersuchung einer Läsion neben der Inspektion auch die Palpation. Im Gegensatz zur Candidiasis ist die Leukoplakie nicht abwischbar. Je verruköser und heterogener die Läsion (meist erythroplake und leukoplake Anteile) und je indurierter, desto suspekter für eine maligne Transformation ist sie. Damit unterscheiden sich diese Läsionen recht deutlich von Tätowierungen durch z.B. Amalgam. Differenzialdiagnostisch muss ein Schleimhautmelanom ausgeschlossen werden (Abb. 3). Auch fortgeschrittene Kieferhöhlenkarzinome, Lymphome oder Sarkome können zu Schleimhautulzerationen führen (Abb. 4). Holmstrup et al. hatten 269 Schleimhautläsionen bezüglich ihrer malignen Transformation untersucht. Von den leukoplakischen wie auch erythroplakischen Befunden zeigten inhomogene Leukoplakien das höchste Transformationsrisiko (Odds Ratio = 7; Abb. 5). Auch bei einer Größe von mehr als 200 mm<sup>2</sup> erhöhte sich das Risiko, in ein Plattenepithelkarzinom fortzuschreiten um das 5,4-Fache (Holmstrup, Vedtofte et al. 2006). Oft überlagern eine Begleitentzündung oder Einbisse des Patienten selbst das klinische Erscheinungsbild eines Karzinoms, sodass der Befund als Periimplantitis

fehlgedeutet werden kann. Daher sollte im Zweifel immer eine Inzisionsbiopsie oder im Falle weniger suspekter Befunde eine Bürstenbiopsie erfolgen. Selbst bei einem histologisch bzw. zytologisch negativen Ergebnis muss die Mukosa nach zwei Wochen erneut inspiziert werden. Im Falle der Persistenz oder gar Aggravierung des Befundes ist eine zweite Biopsie angeraten.

Ein Karzinom, aber auch andere Malignome der Mundhöhle, werden jedoch nicht allein durch Veränderungen der Schleimhäute charakterisiert, sondern können auch durch Zahnlockerung oder Nervaufälle symptomatisch werden (Tabelle 1).

Histologisch unterscheidet die WHO (World Health Organisation) Schleimhauthyperplasien von intraepithelialen Schleimhautneoplasien (Squamous Intraepithelial Neoplasia, SIN III), die als dysplastische Veränderungen in in-

ANZEIGE

## Bundesweit gesucht (m/w): Oralchirurg als Leiter für Zahnmedizinisches Zentrum

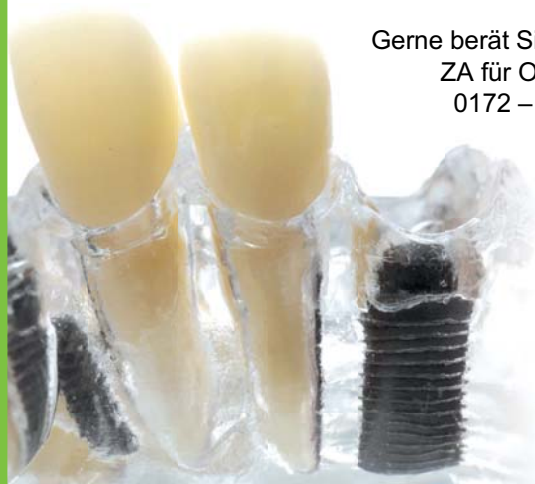### Sie wollen..

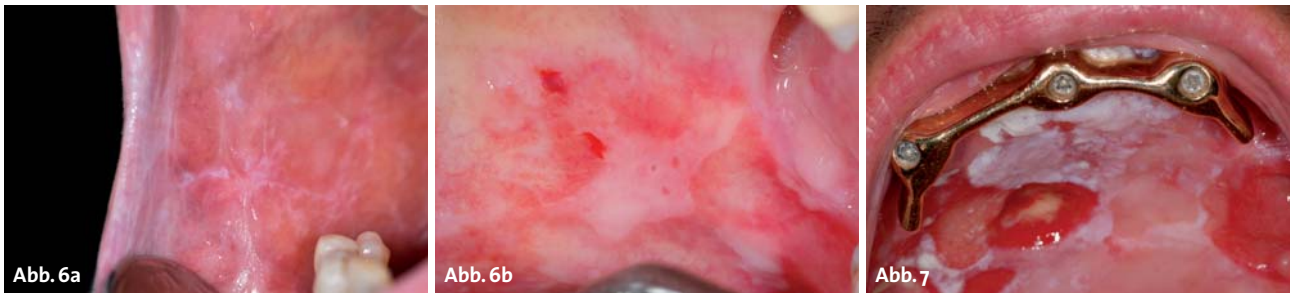
- chirurgische Herausforderungen meistern?
- dazu eine anspruchsvolle Zahnmedizin realisieren?
- ein modernes Zahnmedizinisches Zentrum führen?
- sich ganz auf Ihren Beruf konzentrieren?

**Mit uns können Sie als Oralchirurg erfolgreich tätig sein oder sich niederlassen.**

[www.doktor-z.net/zahnaerzte](http://www.doktor-z.net/zahnaerzte)

Gerne berät Sie Dr. A. Berstein,  
ZA für Oralchirurgie  
0172 – 26 707 26





**Abb. 6:** Orale Lichenoidale Läsion (OLL) mit **a)** retikulärer Zeichnung, histopathologisch konnte kein Lichen planus nachgewiesen werden, **b)** erosiver Orale Lichen Planus (OLP). – **Abb. 7:** Graft versus Host Reaktion (GvHR) nach autologer Stammzelltransplantation und dauerhafter Immunsuppression. An den lateralen Resektionsdefekten waren bereits ein CiS entstanden und reseziert worden.

vasive Karzinome transformieren können. Insbesondere die SIN III und Carcinoma in situ werden als „High Risk“ Läsionen zusammengefasst (Barnes, Eveson et al. 2005). Allerdings muss einem invasiven Karzinom nicht zwangsläufig eine Dysplasie vorausgehen (Brennan, Migliorati et al. 2007). Cowan et al. 2001 haben im Rahmen einer klinischen, retrospektiven Studie eine Transformationsrate von 14 % der dysplastischen und 0,4 % der nicht dysplastischen Läsionen angegeben (Cowan, Gregg et al. 2001). Eine Progression in ein invasives Plattenepithelkarzinom wird in 6 % der milden Dysplasien, 23 % der moderaten und 28 % der schweren Dysplasien beschrieben (Slater 2009). Diese Statistiken legen nahe, dass auch die moderate Dysplasie ein hohes Risiko einer malignen Transformation birgt. Die Identifizierung von spezifischen Biomarkern könnte in Zukunft die Prognose einer Dysplasie präzisieren. Bislang wurden diesbezüglich u.a. Metalloproteinasen 1 und 9, der Epidermal growth factor, aber auch die Cytokeratine 14 & 17 und den Loss of Heterozygosity (LOH) an Chromosom 3p und 9p identifiziert (Brennan, Migliorati et al. 2007). Eine Biomarkeranalyse kann anhand einer Gewebeprobe, aber auch einer Bürstenbiopsie der jeweiligen Läsion durchgeführt werden. Neben antikörperbasierten Verfahren stehen zunehmend molekularbiologische Methoden zur Verfügung (Koch, Toyoshima et al. 2008).

Oftmals helfen die Anamnese und Begleitbefunde, die Ätiologie der Läsionen zu eruieren. Beispielsweise provozieren scharfe Kronenränder oder schlecht sitzende Prothesen reaktive Schleimhautveränderungen mit Hyperkeratose. Auch das habituelle Saugen an der Schleimhaut führt zu reaktiven Fibromen, meist in der Nähe von Zahnlücken. Bei Rauchern findet sich häufig die sogenannte Raucherleukoplakie, die oft am Gaumen auftritt. Humane Papillomaviren verursachen Schleimhautpapillome, die insbesondere bei einer Infektion mit HPV16 und HPV18 zur Transformation in ein invasives Karzinom führen können. Weitere verruköse Schleimhautveränderungen sind Condylomata accuminata, die ebenfalls viral bedingt sind. Da diese Erkrankung infektiös ist, sollte im Rahmen deren chirurgischer Entfernung auf die entsprechende Hygiene geachtet werden, die bei einer laserchirurgischen Resek-

tion den Schutz durch eine aerosol- und rauchdichten Maske erfordert (Bergbrant, Samuelsson et al. 1994). Multiple Schleimhautläsionen treten bei systemischen Erkrankungen auf, wie dem Lichen ruber, dem Pemphigus oder dem Pemphigoid. Hinweise auf eine systemische Erkrankung ergeben sich auch aus der Anamnese, indem nach Haut und Schleimhautläsionen anderer Körperregionen gefragt wird. Differenzialdiagnostisch bedeutsam

zum Orale Lichen Planus (OLP) ist die Orale Lichenoidale Läsion (OLL), die verglichen mit dem OLP sogar häufiger in ein invasives Karzinom fortschreiten kann (Abb. 6a und b). Unterschieden werden diese Läsionen histopathologisch und klinisch anhand der in Tabelle 2 aufgeführten Kriterien (van der Meij, Mast et al. 2007; van der Meij, Schepman et al. 2003).

Auch eine medikamentöse Therapie mit Immunsuppressiva kann zu multiplen intraepithelialen Neoplasien bis hin zu invasiven Karzinomen führen. Im Falle einer Stammzelltransplantation kann eine Graft versus Host Reaktion (GvHR) Schleimhautveränderungen provozieren (Abb. 7). Neben dieser iatrogenen Ursache nach Organ- oder Stammzelltransplantation ist auch eine HIV assoziierte Immunsuppression gehäuft mit oralen Schleimhautläsionen assoziiert (Abb. 8).

Neben dem suspekten Schleimhautbefund existieren weitere **Alarmzeichen**, die auf eine maligne Tumorerkrankung hinweisen können:

1. nicht erklärbares Schmerzen
2. Zahnlockerung
3. Nervläsionen mit Taubheit/Lähmung
4. Schwellung (nicht mehr passende Prothesen, Einbiss in die Zunge oder Wange als Sekundärsymptomatik)
5. Okklusionstörung (Tumor im Bereich des Kiefergelenks)
6. Schluckbeschwerden, veränderte Sprache
7. Foetor ex ore

**Tab. 1**

### Therapie nicht maligner Schleimhautläsionen

Zum einen können orale Schleimhautläsionen chirurgisch per Laser oder Skalpell entfernt werden, wobei die chirurgische Resektion oftmals nicht ausreicht, eine maligne Transformation zu vermeiden (Epstein, Wong et al. 1994; Gaeta, Gombos et al. 2000; Holmstrup, Vedtofte et al. 2006). An nicht chirurgischen Therapiemöglichkeiten wurden Vitamin A Retinoide, Beta Carotine, wie Lycopene, aber auch Bleomycin, gemischter Tee, Ketorolac. Gemäß einer Cochrane Metaanalyse war die Behandlung mit 8mg Lycopene, einem Beta Carotinoid, am erfolgreichsten mit einer 85 % Erfolgsrate. Die Behandlung mit dem Placebo hingegen führte in nur 10 % der Fälle zu einer Besserung der Leukoplakiesymptomatik (Singh, Krishanappa et al. 2004). Die Transformationsrate in invasive Karzinome



Klinische Kriterien für OLP	Histopathologische Kriterien für OLP
Bilaterale Schleimhautläsionen	Bandartiges zelluläres Infiltrat von Lymphozyten in der oberen Epithelschicht
Retikuläre Schleimhautzeichnung	„Kolliquationsnekrosen“ in den basalen Epithelschichten
Erosive, bullöse oder plaqueartige Läsionen innerhalb der retikulären Schleimhautzeichnung	Keine Dysplasien
=> Positive Diagnose für OLP nur bei sowohl zutreffender Histologie als auch Klinik	

**Tab. 2:** Histopathologische und klinische Kriterien, den Oralen Lichen Planus (OLP) von der Oralen Lichenoiden Läsion (OLL) zu unterscheiden (Cortes-Ramirez, Gainza-Cirauqui et al. 2009; van der Meij, Schepman et al. 2003).

wurde mit einer medikamentösen Therapie nicht beeinflusst (Brennan, Migliorati et al. 2007; Lodi, Sardella et al. 2006). Die Kombination von chirurgischer und medikamentöser Therapie scheint den Untersuchungen von Femiano et al. zufolge erfolgreicher zu sein als die chirurgische Therapie alleine. In dieser Studie wurde Methisoprinol angewandt, ein antiviral und immunmodulierend wirksames Medikament (Femiano, Gombos et al. 2001). Von der Leukoplakie oder der Erythroplakie, die als Schleimhautveränderung gemäß Definition keiner spezifischen Erkrankung zugeordnet werden, sind der Orale Lichen ruber Planus (OLP) zu unterscheiden. Zur Therapie des Oralen Lichen Planus werden in erster Linie Glucocorticoide eingesetzt. Klinischen Studien zufolge gibt es keine Präferenz für ein bestimmtes Glucosteroid (Lodi, Carrozzo et al. 2012). An Nebenwirkungen einer topischen Glucocorticoidtherapie sind die Candidiasis, Geschmacksstörungen, Übelkeit, Erbrechen oder Mundtrockenheit bekannt. Aloe Vera scheint OLP-assoziierte Schmerzen zu lindern. Als Therapeutika der zweiten Wahl werden von Bagan et al. weitere Substanzen wie Retinoide, (Vitamin A-Derivate), Hyaluronsäure, aber auch Inhibitoren und Antikörper, wie Efalizumab, Basiliximab oder TNF- $\alpha$ -Inhibitoren beschrieben (Bagan, Compilato et al. 2012). Des Weiteren haben sich als topische Anwendungen Triamzolon Derivate und Vitamin A Retinoide als wirksam erwiesen (Lopez-Jornet, Camacho-Alonso et al. 2009). Bezüglich der Wirksamkeit von Calcineurin-Inhibitoren, wie Cyclosporin, Tacrolimus oder Pimecrolimus, gibt es widersprüchliche Angaben: Während im Rahmen einer Cochrane Metaanalyse zwar für Cyclosporin, aber nicht für Tacrolimus und Pimecrolimus die Evidenz einer Überlegenheit gegenüber Glucosteroiden oder eines Placebos beschrieben wird, weisen andere Studien die Wirksamkeit der Therapie mit Tacrolimus oder Pimecrolimus nach (Lopez-Jornet, Camacho-Alonso et al. 2009). Diskutiert wird allerdings eine in Tierversuchen nachgewiesene kanzerogene Potenz von Pimecrolimus. Als Nebenwirkungen wird Schleimhautbrennen beschrieben. Keines der hier beschriebenen Medikamente allerdings war in der Lage, eine dauerhafte Heilung zu erzielen: die meisten der OLP-Patienten hatten nach einer Therapiedauer von vier bis sechs Wochen ein Rezidiv erlitten, sodass bislang zur Linderung der Beschwerden eine dauerhaft intermittierende, symptombezogene Therapie angezeigt ist. Zudem befinden sich die meisten der beschriebenen Medikamente noch in der Erprobungsphase klinischer Studien, sodass deren Applikation als singulärer Therapieversuch zwar möglich ist, von den Krankenkassen jedoch oft nicht ersetzt wird. Für alle oralen Schleimhautläsionen gilt eine regelmäßige Nachsorge und Kontrolle, damit eine Progression in ein invasives Karzinom frühzeitig erkannt wird und einer adäquaten Therapie zugeführt wird. n



## KONTAKT

**Priv.-Doz. Dr. med. habil. Dr. med. dent. Dipl.-Kfm. Felix Peter Koch**  
 OPI Operations- und Implantatzentrum Darmstadt  
 Nieder-Ramstädter Straße 18–20, 64283 Darmstadt



# KSI Bauer-Schraube

## Das Original

Über 25 Jahre Langzeiterfolg



- sofortige Belastung durch selbstschneidendes Kompressionsgewinde
- minimalinvasives Vorgehen bei transgingivaler Implantation
- kein Microspalt dank Einteiligkeit
- preiswert durch überschaubares Instrumentarium

Das KSI-Implantologen Team freut sich auf Ihre Anfrage!

**K.S.I. Bauer-Schraube GmbH**  
 Eleonorenring 14 · D-61231 Bad Nauheim

Tel. 06032/31912 · Fax 06032/4507  
 E-Mail: info@ksi-bauer-schraube.de  
[www.ksi-bauer-schraube.de](http://www.ksi-bauer-schraube.de)