

ZBV-Winterfortbildung: Mit Psychodiagnostik zum Erfolg bei Dysgnathiepatienten

Dr. Monika Jungbauer

Dr. Monika Jungbauer
[Infos zur Autorin]



© PeJo

Am 24. und 25. Januar fand die alljährliche Winterfortbildung des Zahnärztlichen Bezirksverbands (ZBV) Oberbayern am Spitzingsee statt. Dr. Klaus Kocher und Dr. Martin Schubert konnten fast 100 Teilnehmer begrüßen. Thema des wissenschaftlichen Programms für Zahnärzte war „Mit Psychodiagnostik zum Erfolg bei CMD- und Dysgnathiepatienten“. Für Praxismitarbeiter stand „Medizin trifft Zahnmedizin! Jung ist nicht immer gleich gesund!“ auf dem Programm.

Chirurgiekonzept für die
Behandlung einer Dysgnathie

Den Beginn der Vortragsreihe für Zahnärzte machte Prof. Dr. Dir Bram Tuinzing, Facharzt für Plastische Chirurgie an der

Universitätsklinik Amsterdam, mit einer Einführung über sein Konzept in der orthognathen Chirurgie. Zunächst ging er auf die möglichen Indikationen, die eine chirurgische Korrektur einer Kieferfehlstellung erfordern, ein. Dazu gehören funktionale Aspekte wie das Kauen und Abbeißen sowie die Phonetik, die durch Kieferfehlstellungen beeinträchtigt sein können, als auch die Ästhetik, die bei starken Normabweichungen entstehend wirken kann. Er ging auf dysgnathiebedingte Fehlbelastungen der Kiefergelenke ein. Auch Schwierigkeiten bei einer späteren prothetischen Versorgung dieser Patienten gab er zu bedenken. Aus parodontologischer Sicht treten vor allem bei Patienten mit nicht korrigiertem tiefen Biss vermehrte Zahnverluste in der Oberkieferfront durch Einbiss der

Unterkieferzähne ins Zahnfleisch auf. Ein weiterer Grund für eine OP sind Fehlstellungen, die nicht rein kieferorthopädisch eingestellt werden können. Vor allem darf man die Auswirkungen einer starken Kieferfehlstellung auf die Psyche nicht vernachlässigen. Denn die Patienten entwickeln Mechanismen, um mit ihren äußerlichen „Entstellungen“ im Leben zurechtzukommen. Er betonte, dass vor solch großen Dysgnathieoperationen von psychologischer Seite geklärt werden muss, ob der Patient in der Lage sein wird, mit seinem „neuen“ Gesicht zu leben.

In Anschluss daran erläuterte Prof. Tuinzing die unterschiedlichen Operationstechniken. Bei der Le Fort-I-Osteotomie des Oberkiefers kann eine Einlagerung von bis zu 8 mm nach kranial und 5–8 mm nach anterior erreicht werden. Diese Technik wird zur Korrektur der Position des Oberkiefers zur Schädelbasis verwendet. Im Unterkiefer dient die sagittale retromolare Osteotomie (Obwegeser-Dal Pont) dazu, den Unterkiefer um bis zu 8 mm vor- und rückzuverlagern und Rotationen im und gegen den Uhrzeigersinn durchführen zu können. Kinnplastiken werden zur Verbesserung des Profils durchgeführt. Zur Behandlung eines Schmalkiefers kann im Erwachsenenalter eine Gaumennahterweiterung durchgeführt werden. Im Alter von 11 bis 17 Jahren wird das Kieferwachstum oftmals mit Miniimplan-



Abb. 1: V.l.: Dr. Klaus Kocher, Prof. Dr. Dir Bram Tuinzing, Prof. Dr. Eelco Hakman und Dr. Martin Schubert.

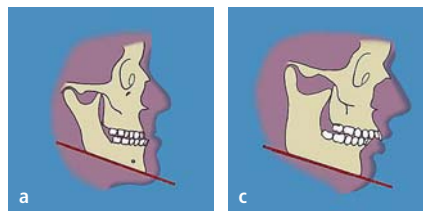
taten und Gummizügen gesteuert oder eine chirurgische Therapie nach abgeschlossenem Wachstum durchgeführt. Eine kombinierte kieferorthopädisch-kieferchirurgische Therapie dauert etwa drei Behandlungsjahre und setzt sich aus vier Phasen zusammen. Als erstes erfolgt eine kieferorthopädische Vorbehandlung, als zweites die orthognathe Chirurgie, als drittes die kieferorthopädische Feineinstellung der Verzahnung und zuletzt die Retention des Behandlungsergebnisses durch den Kieferorthopäden.

Wichtig ist auch die Stabilität des Behandlungsergebnisses. Dazu sollte vor der Operation eine scharfe Verzahnung kieferorthopädisch eingestellt werden. Von logopädischer Seite sollten präoperativ eine myofunktionelle Vorbehandlung (Mundbodentraining) und die Abstellung von Habits (falsches Schluckmuster u. a.) erfolgen. Darüber hinaus sollte die OP-Planung bei großen Normabweichungen der Kieferbasen eher eine bimaxilläre Korrektur vorsehen. Um die Rezidivwahrscheinlichkeit möglichst gering zu halten, sollte eine gewisse Überkorrektur stattfinden. Gleich nach dem Eingriff werden Gummizüge eingehängt, um die Kiefer in die gewünschte Position zu führen. In bestimmten Fällen kann auch über die Anwendung von Botox nachgedacht werden, um zu starke, das Ergebnis gefährdende Muskelzüge zu schwächen.

Psychodiagnostik mit multidisziplinärem Screening-Modell

Im weiteren Verlauf stellte Prof. Dr. Eelco Hakman, Facharzt für Psychotherapie, sein speziell für die Gesichtschirurgie entwickeltes multidisziplinäres Screening-Modell vor. Als erstes erläuterte er das Vorgehen, die persönlichen Empfindungen der Patienten vor der OP zu messen (Emotional Tracing), um sicherzustellen, nicht nur ein klinisch gutes Behandlungsergebnis zu erzielen, sondern auch auf das Wohlergehen des Patienten mit seinem neuen äußeren Erscheinungsbild einzugehen. Dafür verwendet er eine Drei-Stufen-Anamnese, die sich aus organischer, psychischer und sozial-ökonomischer Dimension zusammensetzt. Aus diesem „emotionalen

Konvergent Stabil



Divergent Beeinträchtigungen

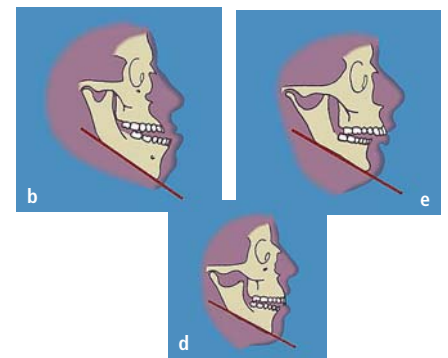


Abb. 2: Vereinfachte Klassifikation der Dysgnathie (nach Dicker, Boom und van Spronsen).

Röntgenbild“ könne man querliegende Zusammenhänge herauslesen und gegebenenfalls psychische Probleme erkennen. Im nächsten Schritt sollten dem Patienten die psychologischen Spielregeln erklärt werden, die ihn auf mögliche psychische und emotionale Veränderungen nach einer chirurgisch-orthodontischen Therapie vorbereiten und ihn befähigen, eine verantwortliche Entscheidung zu treffen. Er erläuterte sehr anschaulich an Fallbeispielen, wie unterschiedlich die Reaktionen der Patienten auf ihr neues Gesicht ausfallen können. So würden Patienten, die präoperativ wegen ihres entstellenden Äußeren immer versucht haben, ihre fehlende Schönheit durch übermäßiges soziales Aufopfern in Familie und Beruf zu kompensieren, sich im ersten Jahr nach der OP siebenmal häufiger scheiden lassen und achtmal öfter ihren Beruf wechseln. Andere erleben die Ablehnung erst rückwirkend als negativ belastend, wenn sie plötzlich attraktiv sind und daher mehr Erfolg haben. Des Weiteren gibt es Patienten, die bereits so gut mit der durch ihr Äußeres bedingten Ablehnung gelernt haben, zu leben, dass sie nach der Kieferumstellung mit der neuerlichen Zuneigung nicht zurechtkommen und im schlimmsten Fall zurückoperiert werden wollen. Als weitere mögliche Kontraindikationen für eine Umstellungsosteotomie führt Prof. Dr. Hakman Essstörungen wie Anorexia nervosa, Kommunikations- und Aggressionsregulierungsstörungen, Störungen im affektiven Bereich (Misshandlung, oraler Missbrauch), (grenz-)psychotische

Zustandsbilder und den häufigen Gebrauch von Ecstasy und Kokain auf. Auch sollte die momentane Lebensplanung und -situation mit einer derartig lang dauernden Behandlung vereinbar sein. Mit diesen Ausführungen veranschaulicht der Referent, wie dramatisch sich ärztliche und zahnärztliche Fehleinschätzungen auswirken können. Sein Leitspruch dabei ist: „Der Mund ist mehr als eine Kiste Zähne.“

Möglichkeiten in der Plastischen Chirurgie

Prof. Dr. Hakman gibt noch einen Zukunftsausblick, was im Bereich der Plastischen Chirurgie möglich sein wird. Er stellte den Fall einer vollständigen Gesichtstransplantation mit knöchernen Anteilen vor, den er begleitet hat. Er beleuchtete nochmals kritisch die Psyche des Patienten in diesem extremen Fall und gab zu bedenken, dass Schönheit nicht glücklich mache, aber Glück schön. Informationen zu weiteren Kursen bei Prof. Dr. Hakman gibt es unter www.eelcohakman.nl/kurs-seminar.html

Die traditionelle Hüttenwanderung mit Rodelabfahrt am Freitag sowie ein Eisstockturnier am Samstag rundeten diesen Oberbayerischen Alpenkongress ab.

Kontakt

Dr. Monika Jungbauer

Erdinger Straße 32

85356 Freising

Tel.: 08161 82828

www.dr-thummerer-online.de