


Obwohl die Ultraschalldiagnostik zur Kontrolle im Mundraum überaus effizient ist, erreicht sie in der Zahnmedizin nicht den Status, der wünschenswert wäre. Der folgende Fallbericht beschreibt nun die erfolgreiche Erkennung eines Hartgaumentumors mithilfe intraorale Sonografie. Dabei wird auf die Vorteile des Ultraschalleinsatzes bei Diagnostiken im Mundraum hingewiesen und wie dieser eine Alternative zu radiologischen Untersuchungen bilden könnte.

Dr. Dr. Dr. O. Knauer
[Infos zum Autor]



Darstellung einer Neubildung am Hartgaumen durch intraorale Sonografie

Dr. med. Dr. med. dent. Dr.-medic (RO) Oliver Knauer

Im folgenden Fallbericht wird ein Befund am Hartgaumen in Regio 27, 28 bei einer 57-jährigen Vollprothesenträgerin vorgestellt. Die Patientin hatte seit ca. drei Monaten leichte Beschwerden im Bereich des linken oberen Hartgaumens. Bei der Primärvorstellung zeigte sich eine leichte bläuliche Verfärbung und Erhebung im Bereich der Gaumenschleimhaut. Die Veränderung war symptomlos und bei der Palpation ohne Schmerzimpuls. Die Prothese war im Bereich der Neubildung, durch den be-

handelnden Zahnarzt, zum Teil abgeschliffen worden. Da keine Allgemeinerkrankung vorlag und die konventionellen, radiologischen Untersuchungen keinen Aufschluss des Befundes ergaben, wurde eine sonografische Kontrolle durchgeführt. Hierzu wurde eine Nahfeldsonde (14 MHz) verwendet und direkt auf die Erhebung intraoral appliziert (Abb. 1).

Das Ultraschallbild zeigte eine relativ gut dargestellte Neubildung unterhalb der Gaumenschleimhaut (Abb. 2). Sie

ist gut gegen das umliegende Gewebe abgegrenzt, aufgefächert und echografisch nahezu homogen und von einer Kapsel umgeben. Sie zeigt keinerlei invasives Wachstum in die umliegenden Gewebestrukturen.

Bei der Dopplersonografie zeigte sich, dass es sich um gut durchblutetes Gewebe handelt (Abb. 3).

Mikroskopisch zeigt sich das typische Bild eines zweilagigen Epithels ohne Atypien, unter Ausbildung kanalikulärer Differenzierungen einschließlich eines

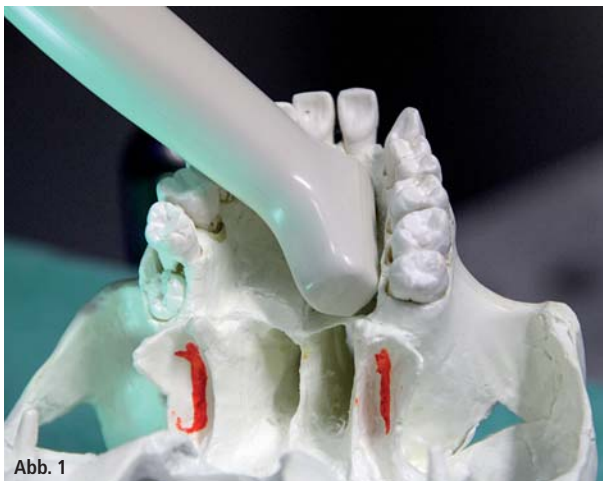

Abb. 1

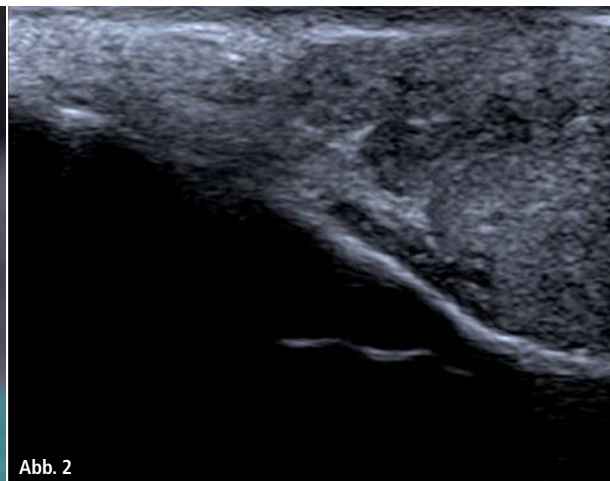


Abb. 2

Abb. 1: Ultraschallsonde am Schädelmodell entsprechend des intraoralen Situs. – **Abb. 2:** Intraoraler Ultraschallbefund: Die Gaumenschleimhaut ist gut gegen das umliegende Gewebe abgegrenzt, aufgefächert und echografisch nahezu homogen und von einer Kapsel umgeben.

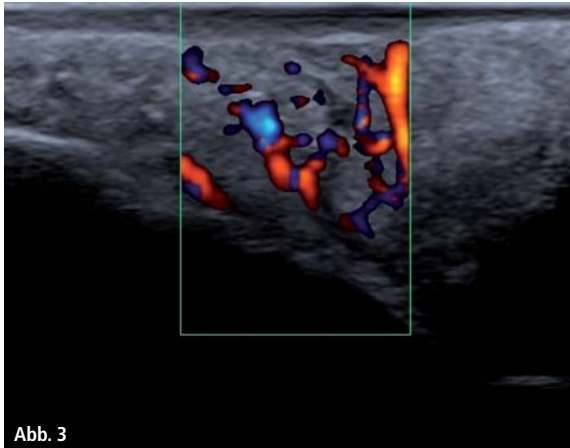


Abb. 3

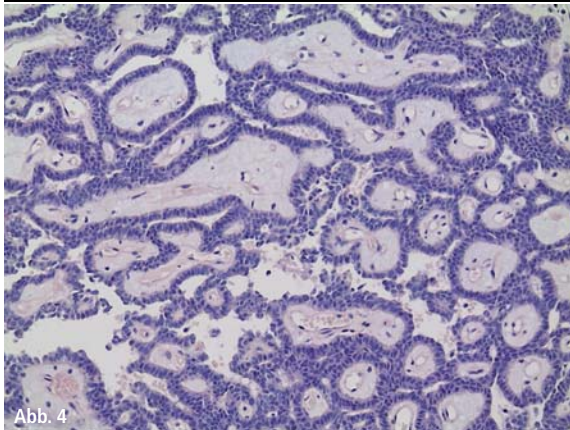


Abb. 4

Abb. 3: Sonografischer Befund mittels Doppler: Es zeigt sich, dass es sich um gut durchblutetes Gewebe handelt. – **Abb. 4:** Darstellung des histologischen Befunds der Neubildung. Diese Aufnahme wurde freundlicherweise von Herrn Dr. med. Thomas Meier, Pathologie Weißenfels, zur Verfügung gestellt.

lockeren reichlich gefäßhaltigen Stromas (Abb. 4). Histologisch handelt es sich um ein kanalikuläres Adenom im Bereich des Gaumens (ICD-O:8149/0). Die Lokalisation ist intraoral häufig im Bereich der Oberlippe und seltener am Gaumendach.

Fazit

Die Fallbeschreibung soll dazu anregen, über Möglichkeiten der Ultraschallkontrolle im Mundraum nachzudenken. Leider sind die heute gängigen Ultraschallsonden noch nicht optimal für die Mundhöhle angepasst, allerdings kann man mit der hier verwendeten Hockeysticksonde (Toshiba) schon jetzt gute, zufriedenstellende Ergebnisse erzielen.

Kontakt

Dr. med. Dr. med. dent.
Dr.-medic (RO) Oliver Knauer
 Mund-Kiefer-Gesichtschirurgie
 Merseburger Straße 47
 06667 Weißenfels
 www.mkg-knauer.de



NOCH MODERNER UND NOCH BESSER.

Die ZWP als E-Paper



ZWP ZAHNARZT WIRTSCHAFT PRAXIS

OEMUS MEDIA AG • OEMUS.COM • ZWP-ONLINE.INFO