

Aus heutiger Sicht sind für den Langzeiterfolg einer implantatprothetischen Rehabilitation aus funktionellen und ästhetischen Gesichtspunkten zwei Aspekte entscheidend. Neben dem hartgewebigen Implantatlager rückt in der modernen Implantologie die Qualität und Quantität des Weichgewebes immer mehr in den Fokus. Der nachfolgende Anwenderbericht beschreibt die Verbesserung der weichgewebigen Situation von implantatgetragenen Rekonstruktionen mit einer neuen hochporösen und volumenstabilen Kollagenmatrix als Alternative zum Goldstandard – dem subepithelialen Bindegewebetransplantat.



# Anwendung einer volumenstabilen Kollagenmatrix

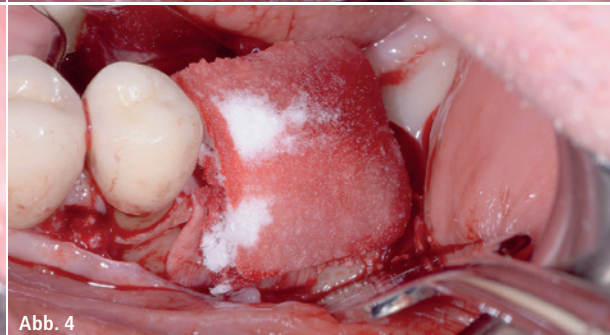
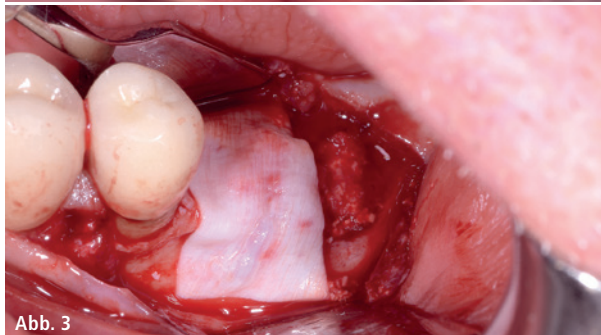
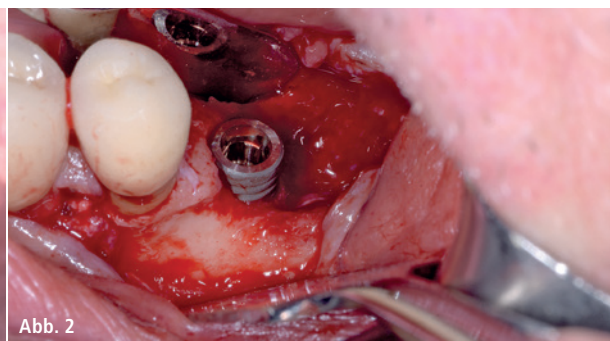
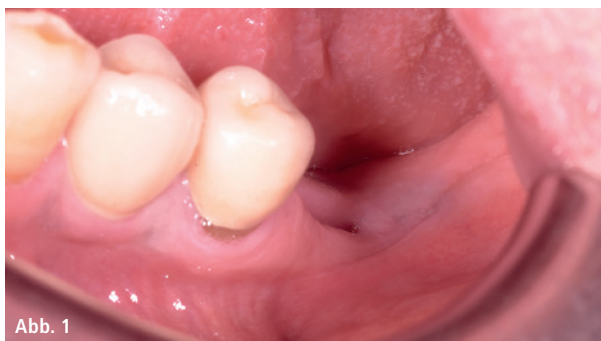## Zugewinn von Weichgewebe

Dr. Daniele Cardaropoli

Bei der nachfolgend beschriebenen Indikation einer unzureichenden Weichgewebisdicke ist das Behandlungsziel die Wiederherstellung der Schutzfunktion

um das Implantat. Die Anwendung der neuen volumenstabilen Kollagenmatrix erfolgte in einer ausgedehnten Lücke im posterioren Unterkiefer (Abb. 1).

Vor Insertion wurde das Weichgewebefizit an der geplanten Implantatstelle festgestellt. Nach Implantatsetzung wurden im stufenweisen Verfahren



**Abb. 1:** Klinische Ausgangssituation. – **Abb. 2–4:** Nach Implantatinsertion wurden im stufenweisen Verfahren augmentative GBR-Maßnahmen durchgeführt. Für die gesteuerte Knochenregeneration wurde das partikuläre Knochenersatzmaterial Geistlich Bio-Oss® und zur Abdeckung die GBR-Membran Geistlich Bio-Gide® eingesetzt. Für den Zugewinn von Weichgewebe wurde die Geistlich Fibro-Gide®-Kollagenmatrix über die Membran platziert.

augmentative GBR-Maßnahmen am atrophierten Kiefer durchgeführt. Für die gesteuerte Knochenregeneration wurde das partikuläre Knochenersatzmaterial Geistlich Bio-Oss® und zur Abdeckung die GBR-Membran Geistlich Bio-Gide® eingesetzt (Abb. 2–4). Nach den knochenaufbauenden Maßnahmen wurde für die Weichgewebeaugmentation die volumenstabile Kollagenmatrix auf Defektgröße zugeschnitten und über die Kollagenmembran auf die augmentierte Stelle gelegt.

Der Wundverschluss erfolgte mit 5/0 PTFE-Nähten durch eine Kombination von horizontalen Matratzen- und Einzelknopfnähten in einer Doppelschicht (Abb. 5). Die Nachkontrolle zwei Wochen post OP zeigte keine besonderen Vorkommnisse im Heilungsverlauf (Abb. 6). Bei der Nachkontrolle drei Monate post OP wurde die Freilegung vorgenommen (Abb. 7). Der Zugewinn des Weichgewebes ist einen Monat nach der Freilegung, vor der Eingliederung der definitiven Versorgung, gut zu erkennen (Abb. 8). Das klinische Abschlussbild zeigt ein sehr gutes ästhetisches und funktionelles Ergebnis nach definitiver Versorgung mit der Keramikkrone (Abb. 9).

#### Fazit

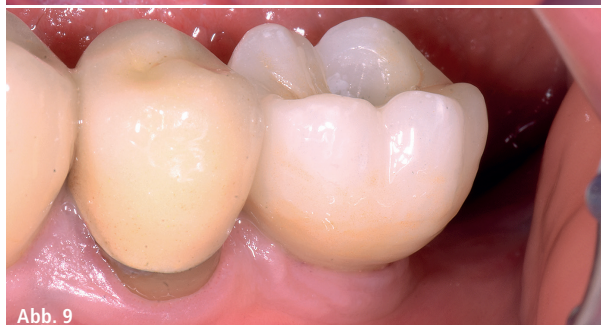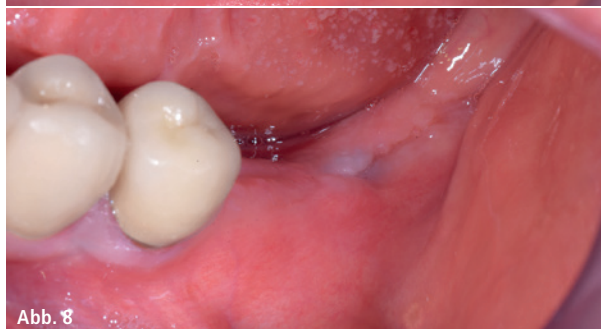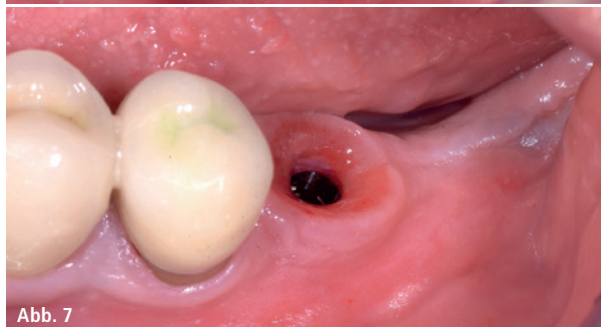
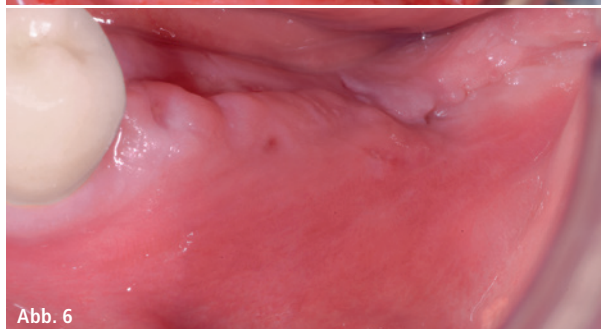
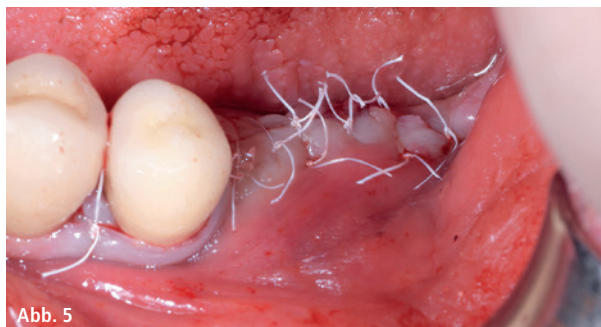
Die Anwendung der Kollagenmatrix führt zu einer deutlichen Verdickung des Weichgewebes um das Zahnimplantat. Die Patientenmorbidity wurde durch den Verzicht auf die Entnahmestelle für ein autologes Transplantat verringert. Die hier verwendete Kollagenmatrix weist mit mehr als 90 Prozent des Volumens eine sehr hohe Porosität auf. Dies ermöglicht das rasche Einwachsen von Blutgefäßen und Wirtszellen in die Matrix.

Die Volumenstabilität ist in der Weichgewebeproliferationsphase ein wichtiger Faktor für die Regeneration. Die Rückstellkräfte und Saugfähigkeit der schwammartigen Kollagenmatrix unterstützen hierbei die stabile Containerfunktion für das Blutkoagel. Die spongiöse Kollagenmatrix ist hochgradig biokompatibel und fördert die frühe Vaskularisierung und Gewebeategration. Schon nach wenigen Tagen ist die Bildung von Blutgefäßen nachweisbar. Nach ungefähr sechs Monaten ist die Kollagenmatrix größtenteils in das umliegende Weichgewebe integriert.

Die Anwendung der Kollagenmatrix ist für die Verdickung von Weichgewebe und für die Rezessionsdeckung entwickelt und zugelassen.

#### Kontakt Geistlich Biomaterials Vertriebsgesellschaft mbH

Schneidweg 5  
76534 Baden-Baden  
Tel.: 07223 9624-0  
info@geistlich.de  
www.geistlich.de



**Abb. 5:** Der Wundverschluss erfolgte mit PTFE-Nähten durch eine Kombination von horizontalen Matratzen- und Einzelknopfnähten in einer Doppelschicht. – **Abb. 6:** Die Nachkontrolle zwei Wochen post OP zeigte keine besonderen Vorkommnisse im Heilungsverlauf. – **Abb. 7:** Bei der Nachkontrolle drei Monate post OP wurde die Freilegung vorgenommen. – **Abb. 8:** Der Zugewinn des Weichgewebes ist einen Monat nach der Freilegung gut zu erkennen. – **Abb. 9:** Das klinische Abschlussbild zeigt ein sehr gutes ästhetisches und funktionelles Ergebnis nach definitiver Versorgung mit einer Keramikkrone.