


Ein 40-jähriger Patient wird vom HNO-Arzt wegen leichter Beschwerden im Bereich des linken Mundbodens überwiesen. Der Patient ist anamnestisch unauffällig. Er gibt an, dass gelegentlich eine kurzzeitige Schwellung im Mundboden links auftritt, die ihn aber nicht im Alltag beeinträchtigt. Im Vorfeld wurden bereits unterschiedliche Untersuchungsmethoden erfolglos angewandt.

Dr. Dr. Dr. Oliver
Knauer
[Infos zum Autor]



Darstellung von Speichelsteinen im Unterkiefer

Intraorale Sonografie der Glandula submandibularis

Dr. med. Dr. med. dent. Dr. medic (RO) Oliver Knauer

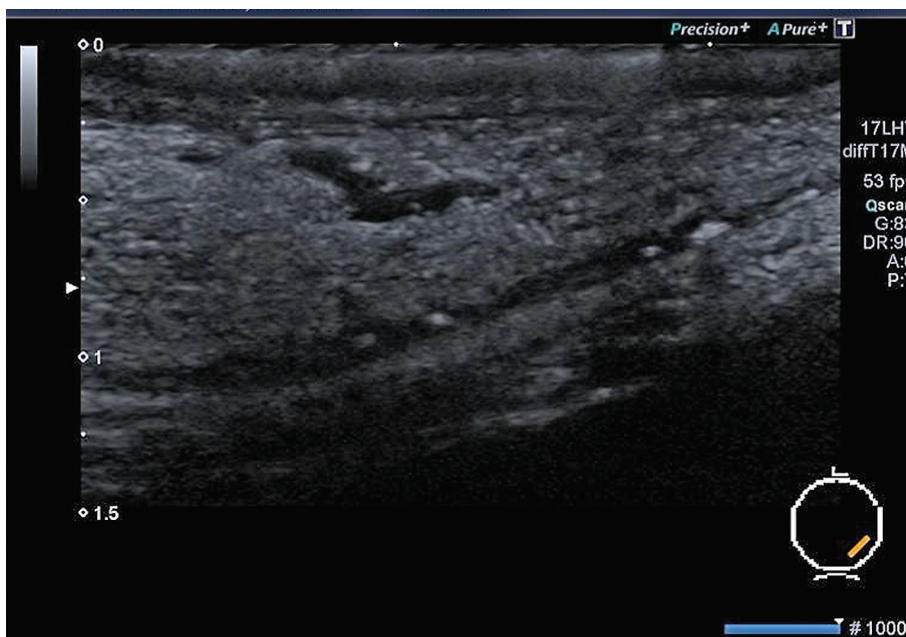


Abb. 1: Das intraorale Ultraschallbild zeigt sechs kleine Steine im Ausführungsgang. Das Icon kennzeichnet die ungefähre Position der Sonde im Mundboden.

In der Praxis des Autors wurde eine intraorale Ultraschalluntersuchung des Mundbodens mit einer Linearsonde durchgeführt, da sich röntgenologisch keine Auffälligkeiten zeigten. Die hier verwendete Sonde hat eine Auflösung von 17 MHz und ist mit einer speziellen Software zur Erkennung von small parts (kleinen Teilen) ausgestattet.

Der Ausführungsgang der Glandula submandibularis links ließ sich aus-

gezeichnet darstellen. Im Bereich des Ganges sind mehrere kleinere reflexreiche Zonen sichtbar. Es handelt sich um sechs Speichelsteine, die im Speichelgang liegen (Abb. 1). Der Speichelfluss war wider Erwarten kaum behindert und der Speichel ließ sich gut exprimieren. Radiologisch waren diese Speichelsteine nicht sichtbar, da sie im Röntgenshatten des Unterkiefers liegen.

Fazit

Ohne die Anwendung der intraoralen Sonografie mit der direkten Applikation der Sonde auf den Mundboden wären die Speichelsteine vermutlich unentdeckt geblieben. Die Prognose für den Patienten ist gut, da sich mit hoher Wahrscheinlichkeit die Speichelsteine spontan lösen werden.

Kontakt

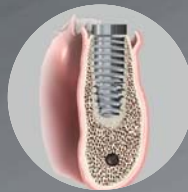
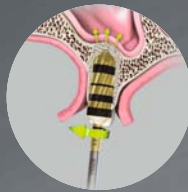


Dr. med. Dr. med. dent. Dr. medic (RO) Oliver Knauer

Präsident der Deutschen Gesellschaft für Ultraschall in der Zahnmedizin e.V.
Mund-Kiefer-Gesichtschirurgie
Naumburger Straße 76
06667 Weißenfels
www.mkg-knauer.de

DENSAH® BOHRER-TECHNOLOGIE

OSSEODENSIFICATION



Ein Paradigmenwechsel in der Knochenosteotomie

Stark verdichtetes Knochengewebe erhöht die Primärstabilität

Klinische Indikationen:

Sinuslift, Kammerweiterung, Implantatpräparation

Kein Abtragen von Knochengewebe



Sie möchten unsere Innovationen kennenlernen? Dann werfen Sie einen Blick auf unsere Website www.ADSsystems.de oder vereinbaren Sie einen Termin mit unserem Fachberater.

AMERICAN DENTAL SYSTEMS GMBH
Johann-Sebastian-Bach-Straße 42 · D-85591 Vaterstetten
T +49.(0)8106.300.300 · W www.ADSsystems.de