Oxidierte regenerierte Cellulose (ORC) wird seit mehr als 50 Jahren in der Medizin verwendet. Sie ist aufgrund der einfachen Handhabung, bakteriziden Wirkung, Biokompatibilität und Absorption als Hämostyptikum in der Neuro-, Viszeral-, Herz- und Oralchirurgie weitverbreitet. Ebenso findet ORC in der Plastischen Chirurgie beispielsweise zur geweblichen Rekonstruktion im Rahmen einer Rhinoplastik und in Kombination mit Kollagen beim Management von Wundheilungsstörungen Anwendung.[5–7, 17, 18, 21, 23]

Univ.-Prof. Dr. Dr. Bilal Al-Nawas
[Infos zum Autor]

Prof. Dr. Matthias Kreisler
[Infos zum Autor]

Oxidierte regenerierte Cellulose: Anwendung in der Oralchirurgie

Dr. Melina Rausch, Univ.-Prof. Dr. Dr. Bilal Al-Nawas, Prof. Dr. Matthias Kreisler

ORC ist unter anderem von Johnson & Johnson unter den Handelsnamen TABOTAMP® in Europa bzw. SURGICEL® in den USA, von der Firma Braun unter CELLISTYPT® oder von der Firma RESORBA unter RESORBA® CELL (Abb. 1 und 2) bekannt. Die Präparate sind in unterschiedlichen Applikationsformen wie Pulver oder Gaze in verschiedenen Größen, Stärken und Materialdichten verfügbar.

Herstellungsprozess

Die in der Pflanzenzellwand vorkommende Cellulose ist ein Homopolymer aus β-glykosidisch verbundenen Glukosemolekülen. Die fadenförmigen Celluloseketten bilden die wichtigste pflanzliche Stützsubtanz.[2, 13] Um zuerst reine Cellulose aus pflanzlichen Materialien zu erhalten, muss der Zellstoff einen Regenerierungsprozess durchlaufen. Durch die anschließende Oxidation mittels Stickstoffdioxid (NO_2) oder Distickstofftetroxid (N_2O_4) kann ORC gebildet werden.[10] Die Oxidation erfolgt durch Transformation einer primären Alkoholgruppe (RCH_2OH) in eine Carboxylgruppe (RCOOH; Abb. 2). Die dadurch erlangte bessere Löslichkeit der Cellulose macht es dem Körper möglich, die Cellulosestränge zu degradieren. Je mehr Carboxylgruppen die Cellulose durch die Oxidation erlangt, desto schwächer werden die glykosidischen Verbindungen und desto brüchiger werden die Cellulosestränge. Der Carboxylgruppenanteil der ORC variiert zwischen 18 und 24 Prozent.[2, 16, 22]

Biokompatibilität

Der Absorptionsmechanismus des ORC beruht auf der Aktivität von Makrophagen. Die Enzyme Glucosidase und Glucuronidase können durch hydrolytische Spaltung die Cellulose in die nicht toxischen Produkte Glucuronsäure und Glucose degradieren.[10]
Dem Material wird eine gute Gewebeverträglichkeit zugeschrieben. Postoperative Komplikationen im Rahmen der Verwendung von ORC sind selten. Nur vereinzelt wurde über Wundirritationen, vermutlich durch die Entstehung eines sauren pH-Werts, berichtet. Bei humanmedizinischen Anwendungen wurden sporadisch Infektionen, allergische Hautreaktionen im Sinne eines Ekzems und Dermatitis beschrieben. Diese konnten durch die Anwendung



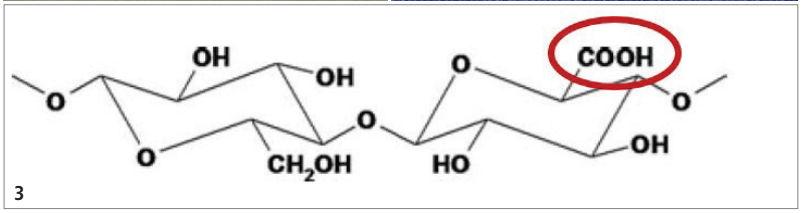

Abb. 1: RESORBA® CELL, LOT. – **Abb. 2:** RESORBA® CELL Gaze, individualisiert. – **Abb. 3:** Oxidierte Cellulose. Carboxylgruppe rot markiert. Modifiziert nach Bajerova et al.

von Antihistaminika und Cortison eingedämmt werden. Durch eine unvollständige Absorption kann es einerseits zu einer Fremdkörperreaktion kommen. Andererseits wurde in wenigen Fällen vom Einfluss auf neuronales Gewebe im Sinne einer kompressionsbedingten Neuropathie berichtet. Als seltene unerwünschte Reaktionen bei der intraoralen Anwendung wurden postoperative Schmerzen, Taubheitsgefühl und eine auftretende Paralyse beschrieben.[5, 11, 20] Um das verwendete ORC und damit verbundene mögliche Komplikationen zurückverfolgen zu können, ist die LOT-Nummer des verwendeten Produkts immer Teil der Dokumentation (Abb. 2).

Anwendung von Hämostyptikum in der Oralchirurgie

ORC wird in der Oralchirurgie vor allem als Hämostyptikum verwendet (Abb. 4–7). Durch die Applikation des ORC auf die Blutungsstelle wird die Thrombozytenaggregation erleichtert und es kommt zu einer Ausbildung einer gallertartigen Masse im Sinne eines Blutpfropfs bzw. Fibrinkoagels. Die ORC-Gaze kann als Plug post extractionem in die Alveole gepresst und durch eine Adaptation der Wundränder durch Nähte fixiert werden (Abb. 4). Alternativ kann anschließend ein dichter Nahtverschluss erfolgen (Abb. 5–7). Die darauffolgende Oxidation des Hämoglobins färbt das Koagel dunkel. Bei der Verwendung einer geringen Menge wird das Material innerhalb von sieben bis 14 Tagen vom Körper resorbiert.[2, 10–12, 15, 17] Bei erreichter Blutstillung wird jedoch teilweise eine Entfernung des Plugs empfohlen (siehe Fallbericht 6).[11, 24]

Die Stabilisierung des Blutkoagels mithilfe des Materials führt zu einer hämostyptischen Wirkung. Diese wird zusätzlich durch Quellung des Materials und den dadurch erzeugten mechanischen Druck verstärkt.[20] Durch das mögliche Auftreten von Wundheilungsstörungen sollte ein Austamponieren jedoch vermieden und der Verwendung kleiner Mengen in flacher Applikationsform der Vorrang gegeben werden.[24]

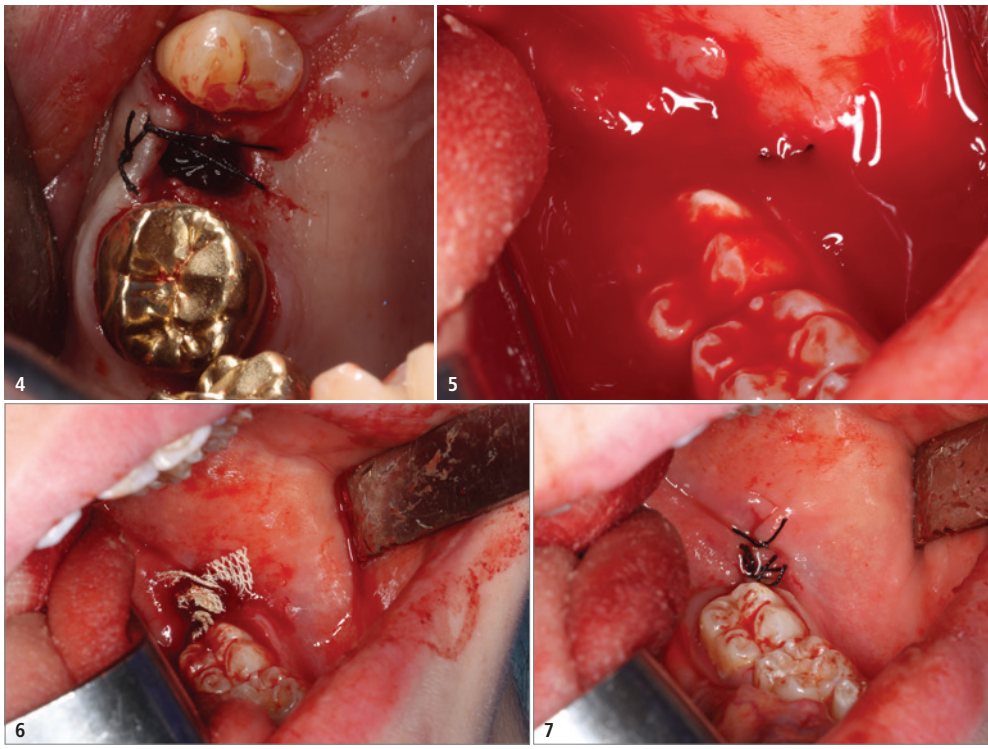

Abb. 4: ORC-Gaze in Extraktionsalveole Regio 25 zur Blutstillung bei einem Patienten unter Antikoagulation und Plättchenhemmung mit Xarelto® und ASS. – **Abb. 5:** Starke intraoperative Blutung trotz Nahtverschluss bei Osteotomie des Zahnes 38.– **Abb. 6:** Einlage von ORC.– **Abb. 7:** Zustand zehn Minuten nach Einlage von ORC.

Alternativ kann die Gaze nach erfolgter Naht auf das Operationsgebiet aufgelagert und dann mithilfe der Verbandplatte in situ gehalten werden (siehe Fallbericht 1).[3, 9]

Zusätzlich zur Bildung eines Fibrinpfropfs wird durch den Kontakt des Blutes mit Cellulose Glucuronsäure produziert, mit der Folge eines pH-Abfalls (pH < 4,4). Durch den sauren pH-Wert wird einerseits eine Vasokonstriktion induziert, welche die hämostatische Eigenschaft der ORC fördert und andererseits einen antimikrobieller Effekt erzeugt. Bakterien, wie *Klesbiella pneumoniae* oder *Staphylococcus aureus*, die für eine mögliche Infektion des Koagels verantwortlich sein können, werden im sauren Milieu inaktiv. Auch antibiotikaresistente Keime wie MRSA werden durch den sauren pH-Wert eliminiert.[12, 18]

Anwendung im Rahmen einer Mund-Antrum-Verbindung im klinischen Alltag

Eine mögliche Komplikation einer Extraktion oder Osteotomie im Oberkieferseitenzahngebiet stellt die Mund-Antrum-Verbindung (MAV) dar, die in der Regel einen sofortigen Verschluss erfordert. Hierbei findet in den meisten Fällen der Verschiebelappen nach Rehrmann Anwendung.[14] Durch die Verschiebung der mukogingivalen Grenze können jedoch im Verlauf Probleme bei der prothetischen bzw. implantologischen Versorgung auftreten.[19]

Die Anwendung von ORC im Rahmen der Versorgung einer MAV bietet zum einen die Möglichkeit, zusätzlich zur plastischen Deckung mittels Weichgewebe (Rehrmann-Lappen, ggf. zusätzlich Bichat-Fettpropf), eine weitere Schicht einzubringen. Somit kann das Risiko des erneuten Auftretens einer MAV reduziert werden. Zum anderen kann das ORC als Plug durch eine modifizierte Kreuznaht in der Alveole fixiert und in Verbindung mit einer Verbandplatte, aber ohne plastische Deckung, alleinig zum Verschluss einer MAV verwendet werden. Dies ist insbesondere bei kleinen, apikal liegenden Perforationen sinnvoll. Auch bei Fällen, bei denen die Verschiebung der marginalen Gingiva sehr ungüns-

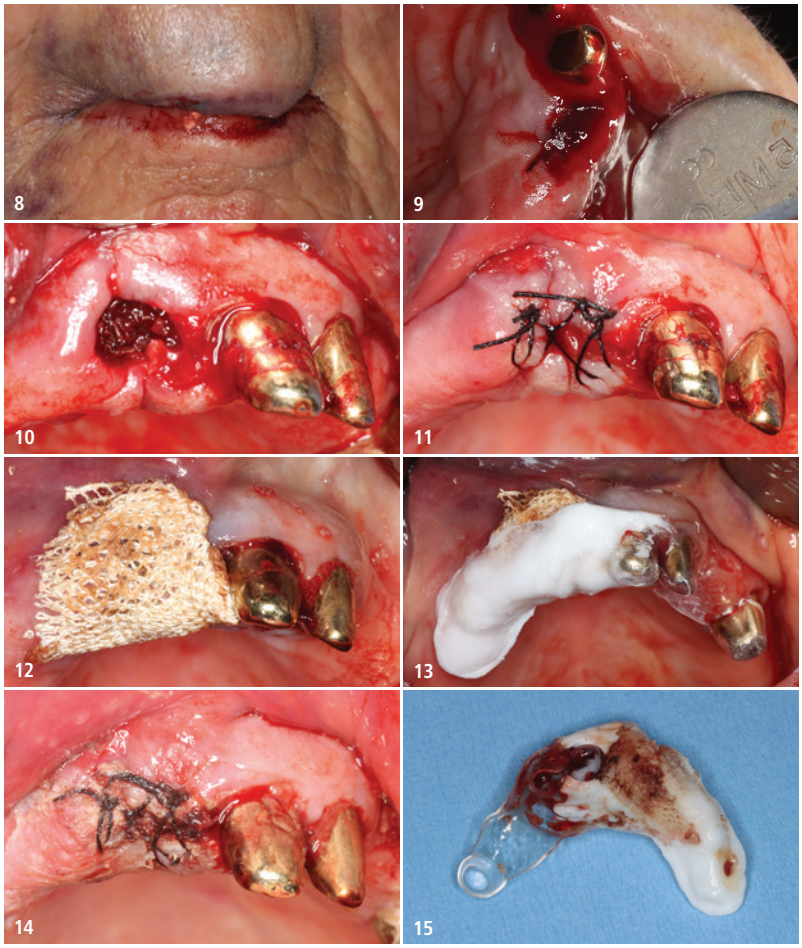

Fall 1 – Abb. 8: Extraorales Hämatom. – **Abb. 9:** Blutung aus Extraktionsalveole Regio 13. – **Abb. 10:** ORC-Gaze in Alveole. – **Abb. 11:** Epiperiostale Deckung und dichter Wundverschluss. – **Abb. 12:** Auflagerung der ORC-Gaze. – **Abb. 13:** Verbandplatte in situ. – **Abb. 14:** Erster postoperativer Tag.– **Abb. 15:** Verbandplatte ex situ.

tige parodontale Verhältnisse schaffen würde, ist dies eine mögliche Therapieoption (siehe Fallbericht 2).
Gelegentlich kann es im Rahmen einer Extraktion oder Osteotomie zu einem Abreißen des Knochens und einer großflächigen Exposition der Kieferhöhlenschleimhaut kommen. Wenn die Membran hierbei intakt bleibt, kann das ORC-Gaze prophylaktisch zur Stabilisierung auf diese aufgelagert werden (siehe Fallbericht 3).

Versorgung einer Perforation der Schneider'schen Membran bzw. Verstärkung der Membran zur Prävention einer Perforation im Rahmen der externen Sinusbodenelevation

Nicht selten gestaltet sich die Präparation der Kieferhöhlenschleimhaut im Rahmen einer externen Sinusbodenaugmentation aufgrund von Adhäsion und vorherrschender Eigenspannung als schwierig. Die häufigste Komplikation stellt die Perforation der Membran mit einer Häufigkeit von bis zu 23,5 Prozent dar. Durch die entstandene Leckage kann eingebrachter Knochen oder Knochenersatzmaterial in die Kieferhöhle gelangen, das Ostium

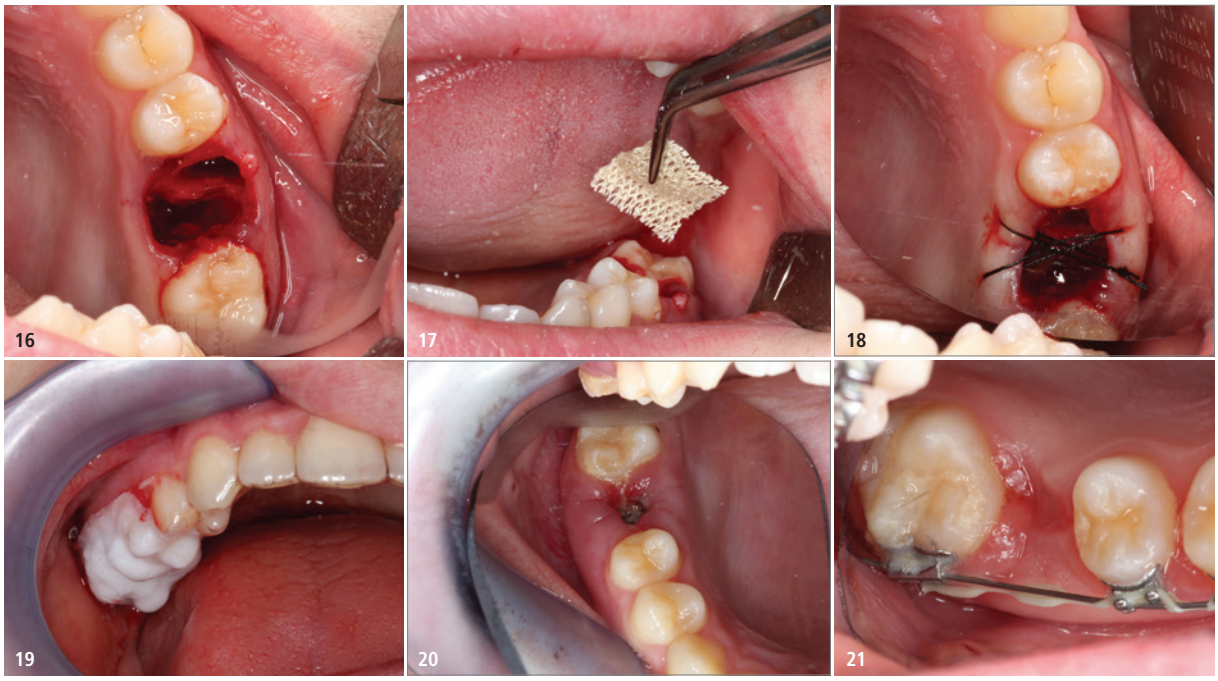

Fall 2 – Abb. 16: Zahn nach Extraktion mit vorliegender Mund-Antrum-Verbindung. – **Abb. 17:** Applikation der ORC-Gaze. – **Abb. 18:** Modifizierte Kreuznaht. – **Abb. 19:** Unterfütterte Verbandplatte in situ. – **Abb. 20:** Zahn nach Nahtentfernung am achten postoperativen Tag. – **Abb. 21:** Zustand sechs Wochen post extractionem.

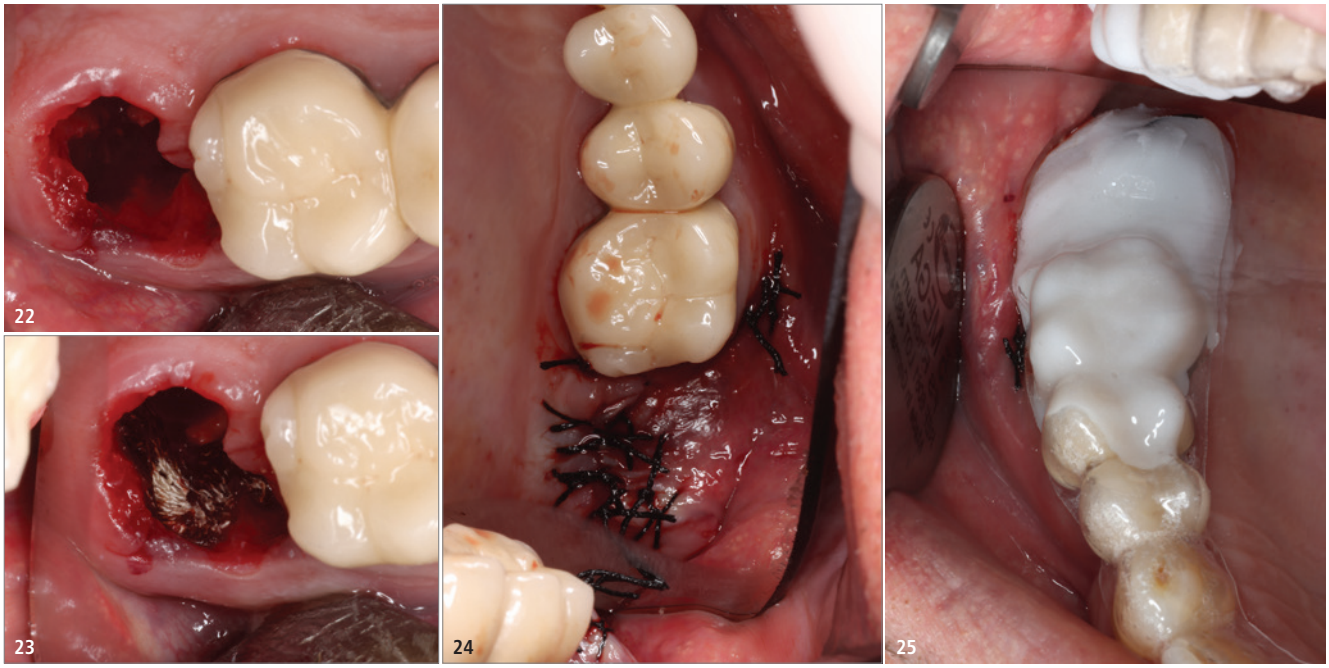

Fall 3 – Abb. 22: Extraktionsalveole Regio 17, exponierte Schneider'sche Membran distal erkennbar. – **Abb. 23:** Applikation der ORC-Gaze auf die exponierte Membran. – **Abb. 24:** Plastische Deckung mittels Rehrmann-Lappenplastik. – **Abb. 25:** Verbandplatte in situ.

blockieren und somit zu einer Sinusitis führen. Daher muss die Perforation verschlossen bzw. abgedeckt werden. Dies kann beispielsweise mittels resorbierbarer Naht, Fibrinkleber, langsam resorbierbaren Kollagenmembranen oder mittels ORC-Gaze durchgeführt werden.[1,4,8]

Während die Versorgung einer Perforation mittels Naht einerseits ein ausreichend großes Knochenfenster erfordert und andererseits durch die Manipulation mittels Nadel ein weiteres Aufreißen der Membran riskiert wird, ist die Verwendung von ORC im klinischen Einsatz relativ unproblematisch und gegenüber dem Einsatz von Kollagenmembranen deutlich kostengünstiger. Die ORC-Gaze kann auf die entstandene Perforation aufgelagert und anschließend der Subantralraum wie gewohnt mit Knochen bzw. Knochenersatzmaterial aufgefüllt werden (siehe Fallbericht 4).

Ist die Membran sehr dünn, besteht das Risiko, dass es nach Auffüllen des subantralen Raums bei der Augmentation mit Knochen bzw. Knochenersatzmaterial dem simultanen Einsetzen des Implantats zu einer Perforation der Membran kommt. Dem wirkt eine prophylaktische Einlage mit ORC entgegen (siehe Fallbericht 5).

Fallbericht 1: Nachblutung nach Osteotomie unter Heparinisierung

Eine 82-jährige Patientin wurde aufgrund einer Nachblutung unter Heparinisierung einen Tag nach erfolgter Osteotomie des Zahnes 13 alio loco überwiesen. Seitens des Hausarztes wurde die Marcumartherapie unterbrochen und ein Bridging mit Heparin (4.000 IE, s.c. 1-0-1) durchgeführt. Die Patientin stellte sich mit einem extraoralen Hämatom (Abb. 8) und einer Blutung aus der Extraktionsalveole (Abb. 9), die mit einer einfachen Naht versorgt worden war, vor. Nach erfolgter Lokalanästhesie wurde ein Alginatabdruck des Oberkiefers genommen, um eine Verbandplatte herzustellen. Die Naht wurde gelöst, die Alveole auskürettiert und mit Chlorhexidindigluconat (0,2 Prozent) gespült. Anschließend wurde ORC-Gaze (RESORBA® CELL) in die Alveole appliziert (Abb. 10) und eine epiperiostale Deckung mit dichtem Wundverschluss (Abb. 11) durchgeführt. Nachdem die Blutung gestillt werden konnte, erfolgte die Auflagerung einer ORC-Gaze auf das Operationsgebiet (Abb. 12). Anschließend wurde die Verbandplatte unterfüttert (F.I.T.T.®, Kerr) und eingegliedert (Abb. 13).

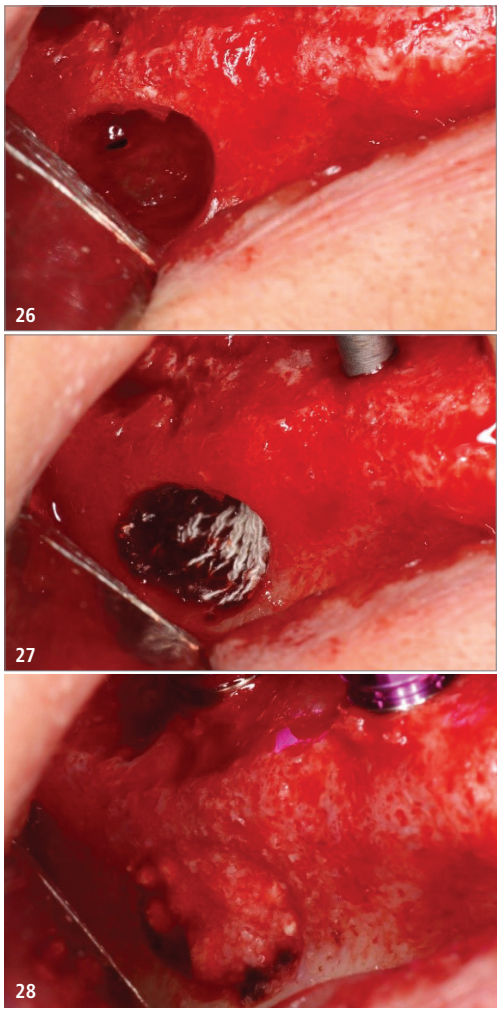

Fall 4 – Abb. 26: Perforation der Membran Regio 27. – **Abb. 27:** Perforationsdeckung mittels ORC. – **Abb. 28:** Augmentation des Subantralraums Regio 27.

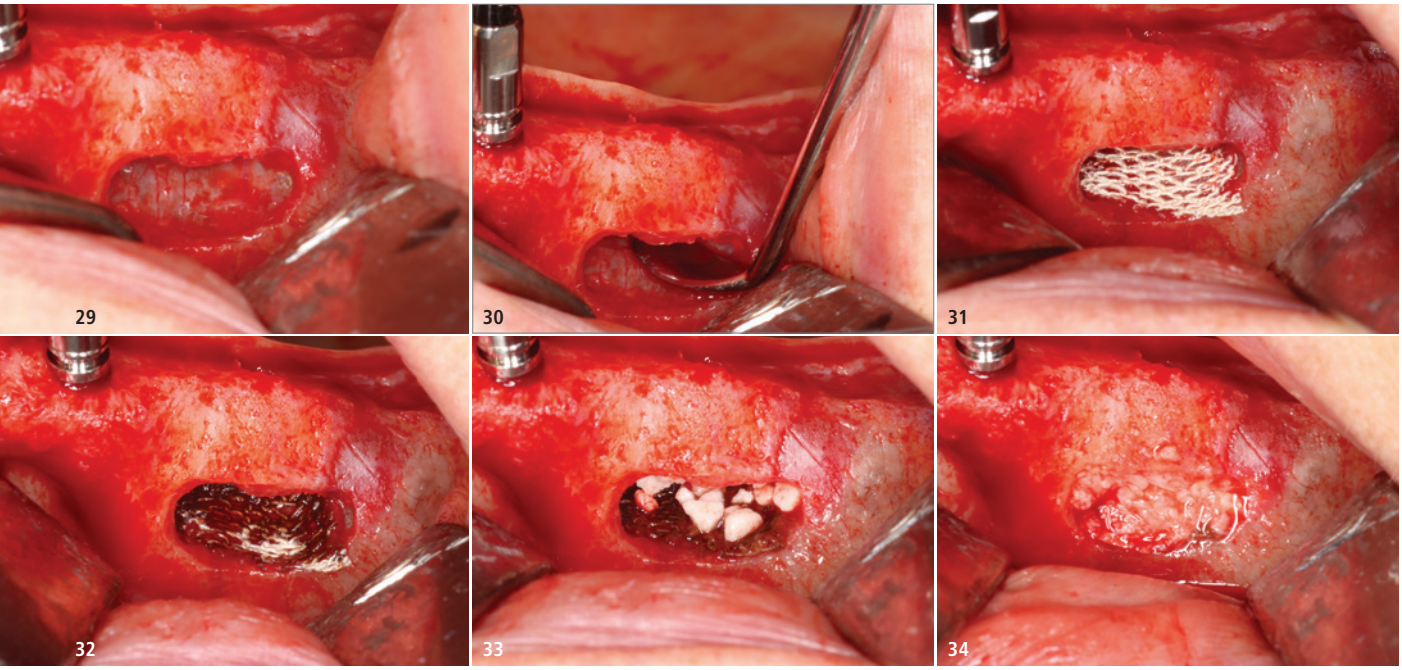

Fall 5 – Abb. 29: Lateraler Zugang zur Kieferhöhle. – **Abb. 30:** Elevation der Schneider'schen Membran. – **Abb. 31:** Applikation der ORC-Gaze. – **Abb. 32:** ORC-Gaze in situ. – **Abb. 33:** Einbringung des β-TCP. – **Abb. 34:** β-TCP und autologe Knochenspäne in situ.

Der Patientin wurde die Anweisung gegeben, die Verbandplatte bis zum Kontrolltermin am nächsten Tag in situ zu belassen. Bei Wiedervorstellung der Patientin am folgenden Tag wurde über keinerlei häusliche Blutungsereignisse berichtet. Die Verbandplatte wurde abgenommen und das ORC-Interponat entfernt (Abb. 14 und 15).

Fallbericht 2: Deckung einer Mund-Antrum-Verbindung nach Osteotomie

Eine 17-jährige Patientin wurde mit einem nicht erhaltungswürdigen Zahn 16 vorstellig. Im Anschluss an die Extraktion sollte ein kieferorthopädischer Lückenschluss erfolgen. Nach der Osteotomie des Zahnes 16 wurde eine MAV diagnostiziert (Abb. 16).

Um eine plastische Deckung somit die Verschiebung der befestigten Gingiva mit anschließenden möglichen parodontalen Problemen zu vermeiden, wurde nach Aufklärung der Patientin auf eine Lappenplastik nach Rehrmann verzichtet. Aufgrund der nur kleinen und apikal liegenden Perforation wurde die MAV mittels ORC-Gaze (Abb. 17) gedeckt und anschließend zur Stabilisation mit einer modifizierten Kreuznaht (Abb. 18) versorgt.

Postoperativ wurde die Wunde mittels steriler Kompresse abgedeckt und ein Alginatabdruck für die Herstellung einer Verbandplatte durchgeführt. Die tiefgezogene Verbandplatte wurde unterfüttert. Die Patientin sollte die angefertigte Verbandplatte (Abb. 19) für drei Tage ununterbrochen und danach ausschließlich bei der Nahrungsaufnahme tragen. Um das Risiko einer postoperativen Infektion und damit auch einer möglichen Sinusitis zu reduzieren, wurde Amoxicillin 1.000 mg (1-1-1) für fünf Tage verordnet.

Die Wunde stellte sich zum Zeitpunkt der Nahtentfernung am achten postoperativen Tag (Abb. 20) reizlos dar. Die Kieferhöhle zeigte keine Entzündungssymptomatik. Nach sechs Wo-

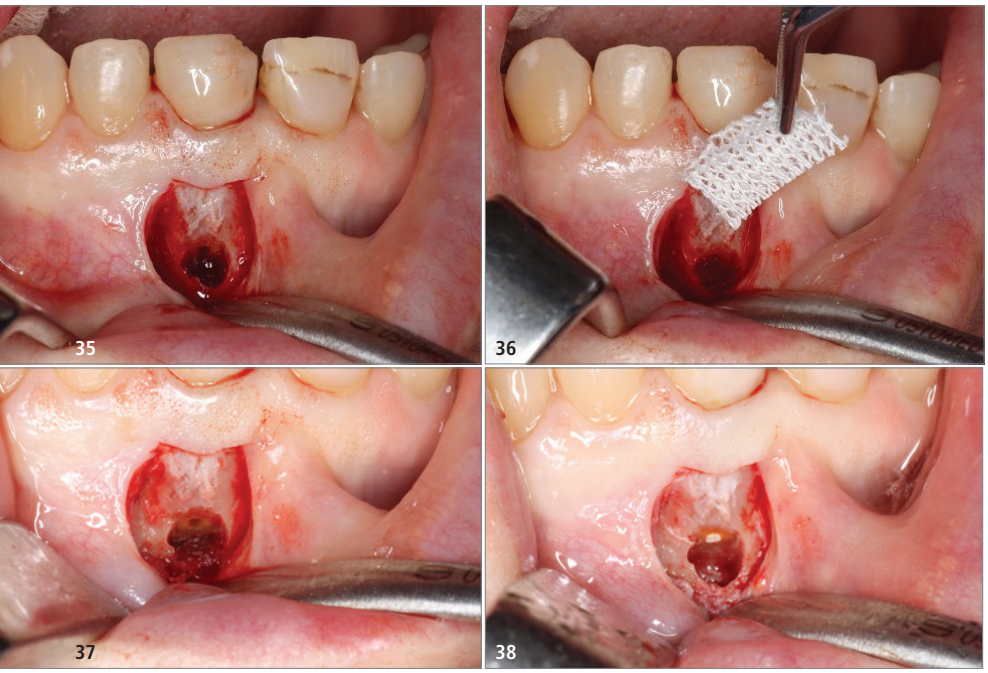

Fall 6 – Abb. 35: Blutung nach erfolgter retrograder Aufbereitung. – **Abb. 36:** Temporäre Einlage der ORC-Gaze zur Blutstillung. – **Abb. 37:** ORC-Gaze in situ. – **Abb. 38:** Zahn nach retrograder Füllung und Entfernung der ORC-Gaze.

EthOss – Biphasisches ß-Tricalciumphosphat Knochenregenerationsmaterial

EthOss Knochenersatzmaterial eignet sich ideal für folgende klinische Indikationen:

- >> Füllung von intraossären Defekten
- >> Augmentation atrophierter Kieferkämme
- >> Auffüllung von Alveolardefekten nach Zahnextraktion zur Erhaltung des Kieferkamms
- >> Auffüllung von Extraktionsdefekten zur Schaffung eines Implantatbettes
- >> Defektfüllung nach operativen Eingriffen
- >> Sinusbodenelevation, bzw. Sinuslift
- >> Auffüllung von mehrwandigen Knochentaschen
- >> Auffüllung von Bi- und Trifurkationen von Zahnfächern

Aktion 5+1*

Artikelnummer:
ETH0005
Inhaltsmenge: 3 x 0,5 ml — **349,00 €** zzgl. MwSt.
ETH0010
Inhaltsmenge: 3 x 1,0 ml — **499,00 €** zzgl. MwSt.

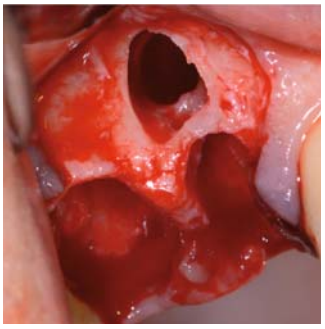

Extraktion

Applikation EthOss

Zustand nach 10 Wochen

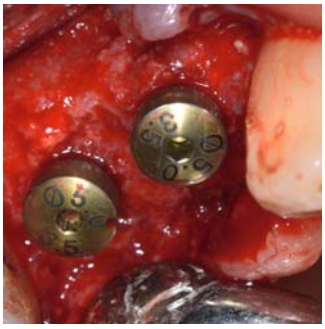

Implantatinsertion

Sicher:
EthOss besteht zu 100 % aus synthetischen Calcium Sulfat Verbindungen. Die Besonderheit von EthOss besteht in seiner Zusammensetzung von 65% ß-TCP und 35 % TCP. Dies führt zu einem schnellen Knochenumbau und einem stabilen Knochenvolumen.

Schnell:
EthOss ist einfach, bequem und fehlerfrei anzumischen. Es wird direkt aus den praktischen Anmischspritzen appliziert. Diese sind erhältlich in 0,5 ccm oder 1,0 ccm. Und weil es in der Lage ist, das eigene Volumen gut zu erhalten, kann der Aufbau von eingeplanten „Übermengen“ vermieden werden.

Einfach:
Integrierte Calcium-Phosphat Verbindungen geben dem Material seine spezielle Stabilität, vermeiden ein Eindringen von Weichgewebe wie auch die zusätzliche Notwendigkeit von Kollagen Membranen.

Belastbar:
EthOss wird vollständig durch den Körper absorbiert und zeitgleich durch neuen, gesunden, körpereigenen Knochen ersetzt – bis zu 50 % innerhalb von nur 12 Wochen.

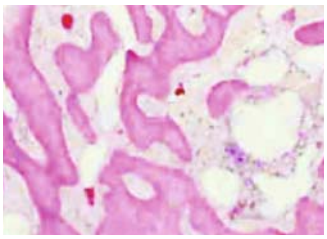

*bei Abnahme von 5 Packungen erhalten Sie 1x Packung kostenlos!

Zantomed GmbH
Ackerstraße 1 · 47269 Duisburg
info@zantomed.de · www.zantomed.de
Tel.: +49 (203) 60 799 8 0
Fax: +49 (203) 60 799 8 70
info@zantomed.de

Preise zzgl. MwSt. Irrtümer und Änderungen vorbehalten.
Angebot gültig bis 30.09.2021 und solange Vorrat reicht.

zantomed
www.zantomed.de

chen stellte sich die Patientin erneut zur Kontrolle vor. Die Wundheilung war regelrecht (Abb. 21). Auffälligkeiten oder Entzündungszeichen der Kieferhöhle konnten nicht festgestellt werden.

Fallbericht 3: Verstärkung der Schneider'schen Membran bei großflächiger Exposition nach Osteotomie

Ein 62-jähriger Patient wurde mit einem nicht erhaltungswürdigen Zahn 17 überwiesen. Bei der durchgeführten Osteotomie löste sich das an der distobukkalen Wurzel ankylosierte Knochenfragment und exponierte dadurch die Kieferhöhlenschleimhaut großflächig (Abb. 22). Die Membran blieb vollkommen intakt und wurde mittels ORC-Gaze verstärkt (Abb. 23). Im Anschluss erfolgte die plastische Deckung nach Rehrmann (Abb. 24). Anschließend wurde die Verbandplatte unterfüttert und eingegliedert (Abb. 25).

Fallbericht 4: Perforationsdeckung der Schneider'schen Membran

Bei einer 40-jährigen Patientin wurde eine externe Sinusbodenelevation simultan zur Implantation in Regio 26 und 27 durchgeführt. Es trat eine Perforation der Kieferhöhlenschleimhaut auf (Abb. 26). Zur Perforationsdeckung wurde ORC-Gaze (RESORBA® CELL) auf die Membran appliziert (Abb. 27). Darauffolgend wurde der subantrale Raum mit β-TCP (CERASORB® M, 1.000–2.000 µm) und autologen Knochenspänen aufgefüllt (Abb. 28).

Fallbericht 5: Prophylaktische Verstärkung der Schneider'schen Membran zur Prävention einer Perforation

Im Rahmen der implantologischen Versorgung einer Freiendsituation Regio 13 bis 17 bei einer 79-jährigen Patientin wurde ein einzeitiger Sinuslift durchgeführt. Die Augmentation erfolgte mittels autologen Knochenspänen und Knochenersatzmaterial (CERASORB®). Nach einem lateralen Kieferhöhlenzugang erfolgte die Elevation der Kieferhöhlenschleimhaut (Abb. 29 und 30). Anschließend wurde zur Stabilisierung und Prävention einer Perforation der sehr dünnen Membran die ORC-Gaze auf die Membran appliziert (Abb. 31 und 32). Zur Augmentation wurde zunächst β-TCP (CERASORB® M) verwendet und auf die ORC-Gaze aufgelagert (Abb. 33). Danach wurde der übrige Augmentationsbereich mit autologen Knochenspänen (Abb. 34), die bei der Aufbereitung der Implantatkavität gewonnen worden waren, aufgefüllt.

Fallbericht 6: Blutstillung im Rahmen der Wurzelspitzenresektion

Der letzte Fall zeigt die Möglichkeit der Anwendung des Materials im Rahmen der Wurzelspitzenresektion (Abb. 35). Ein nicht unerhebliches Problem während des Eingriffs stellt die Blutstillung während des Legens der retrograden Wurzelfüllung dar. Die Anwendung der ORC-Gaze zur temporäreren Blutstillung (Abb. 36 und 37) erlaubt eine sehr gute operative Übersicht und ein Einbringen des retrograden Füllungsmaterials ohne Kontamination mit Blut. Im Anschluss wird das Material wieder vollständig entfernt.

Fazit

Aktuell findet die systematische Anwendung von ORC in der Zahnmedizin v. a. als Hämostyptikum im Rahmen der Blutstillung bei unerwartet starken Blutungsereignissen oder bei antikoagulierten Patienten statt. Die vorgestellten Fallberichte aus dem klinischen Alltag einer oralchirurgischen Praxis zeigen weitere Anwendungsmöglichkeiten.
Im Rahmen der Deckung einer Mund-Antrum-Verbindung würde die Implementierung des ORC im Vergleich zur plastischen Deckung mit einhergehender Verschiebung der marginalen Gingiva einen enormen Vorteil aufweisen. Die anatomischen Strukturen können somit erhalten werden und es herrschen bessere Voraussetzungen für eine spätere prothetische und/oder implantologische Versorgung. Ebenfalls ist die einfache Handhabung bei einer Perforationsdeckung der Schneider'schen Membran hervorzuheben.
Die gezeigten Einsatzmöglichkeiten basieren auf der klinischen Erfahrung der Autoren. Um die Einsatzmöglichkeiten evidenzbasiert im klinischen Alltag zu empfehlen, wären entsprechende prospektive, randomisierte Studien notwendig.

Dr. Melina Rausch
[Infos zur Autorin]

Literatur

Kontakt

Prof. Dr. Matthias Kreisler
Dr. Melina Rausch
Sendlinger Straße 19
80331 München
info@dr-kreisler.de

Univ.-Prof. Dr. Dr. Bilal Al-Nawas
Augustusplatz 2
55131 Mainz
al-nawas@uni-mainz.de

LEADING REGENERATION

Geistlich Biomaterials

Das defektorientierte Geistlich-Konzept

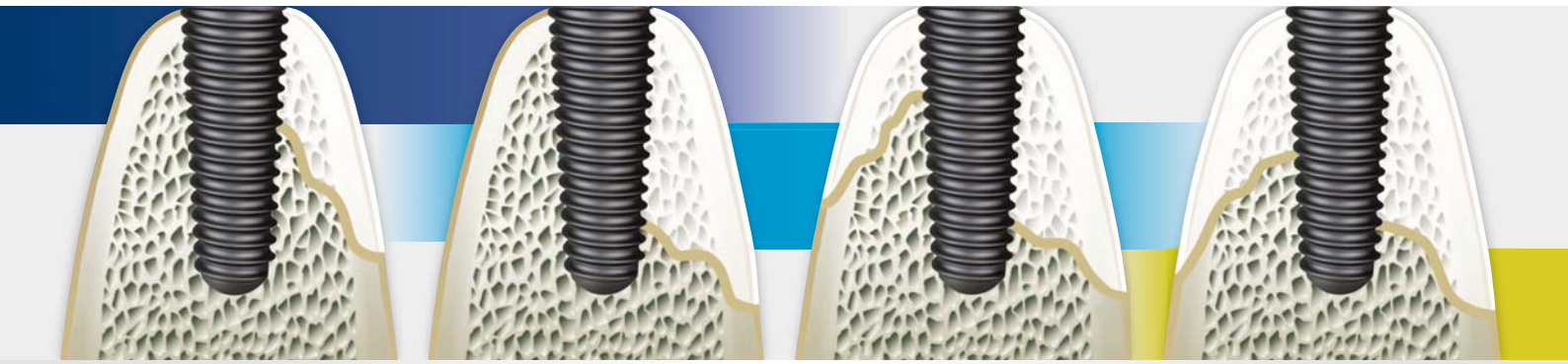

KLASSIFIKATION DER ALVEOLARKAMMDEFEKTE*

Guided Bone Regeneration

kleine Knochendefekte

Stabilized Bone Regeneration

kleinere komplexe Knochendefekte

Customized Bone Regeneration

größere komplexe Knochendefekte

EMPFOHLENE MATERIALIEN

* modifiziert nach Terheyden H. (2010). DZZ 65:320-331

Bitte senden Sie mir folgende Broschüren zu:

- ☐ Informationsbroschüre | Das defektorientierte Geistlich-Konzept
- ☐ Therapiekonzepte | Kleinere Knochenaugmentationen
- ☐ Broschüre | Instrumente und Zubehör
- ☐ Yxoss CBR® Produktkatalog mit Therapiekonzepten

Mehr Stabilität und Sicherheit

Geistlich Biomaterials Vertriebsgesellschaft mbH
Schneidweg 5 | 76534 Baden-Baden
Tel. 07223 9624-0 | Fax 07223 9624-10
info@geistlich.de | www.geistlich.de

Oralchir. Journal 03-2021

Praxisstempel