

PN Aktuell

Schwerpunkt

**Parodontologie vs.
Implantologie**

Marktübersicht

Einen aktueller Überblick über den nationalen Implantologiemarkt.

Marktübersicht
» Seite 4

**Aufklärungs-
fehler**

Im Zweifel für den Angeklagten? Nicht im Fall der Beweislast der Patientenaufklärung, die beim Behandler liegt. Hier hilft die sog. Sicherungsaufklärung. Mehr dazu im Beitrag von RA Dr. Susanna Zentai.

Recht
» Seite 16

Markenbildung

Christoph Döhlemann über den einheitlichen und eindeutigen Auftritt der parodontologischen Praxis und wie das gesamte Praxisteam dazu beitragen kann, eine starke Marke aufzubauen und aufrechtzuerhalten.

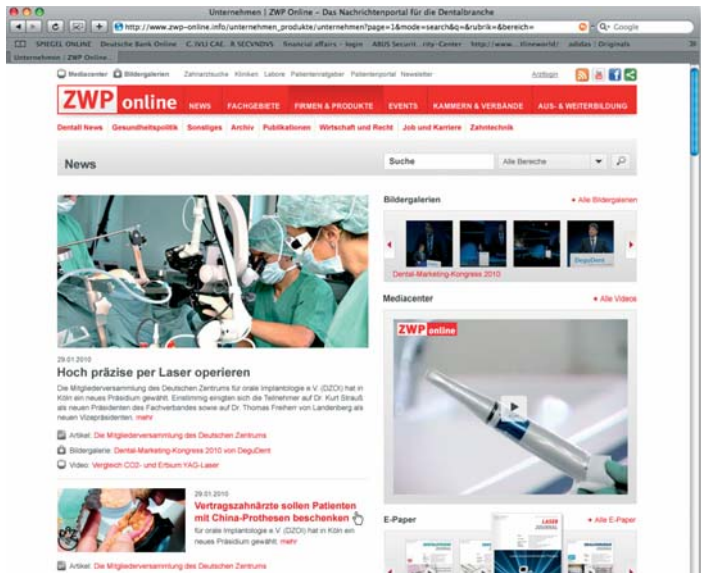
Praxismanagement
» Seite 17

Neues Gewand

ZWP online, das Nachrichtenportal für die Dentalbranche, erhielt jüngst ein neues Design. Zusätzlich wird das Portal einen strukturellen Relaunch bekommen.

Mit dem Relaunch werden auch die Inhalte auf ZWP online 2010 wesentlich multimedialer. Das Ziel ist es, zu jeder Story ein Video, eine bis zwei Bildergalerien,

fragter werden, verfügt ZWP online auch in diesem Bereich über eine spezielle Plattform. Im Mediacenter finden sich Anwender-Videos, Interviews, Kongress-



zahlreiche Hintergrundartikel, Grafiken und multimediale E-Paper anzubieten. Damit reagiert die Oemus Media AG auf die aktuellen Ereignisse in der Medien- und Computerbranche. Apple hat seinen Tablet-Computer iPad vorgestellt. Das neue Gerät lässt sich mit den Fingern bedienen und soll E-Books und E-Zeitungen mit Video-Einblendungen anzeigen können. Da Videoinhalte im Internet immer ge-

berichte sowie Produkt- und Informationsfilme der Industrie. Gerade im Bereich der animierten Information wird ZWP online künftig besonders stark wachsen. Neu ist auch das ZWP online-Stimmungsbarometer. Wöchentlich bietet sich hier die Gelegenheit, an einer Umfrage zu aktuellen Themen teilzunehmen. Schauen Sie doch mal rein und machen Sie mit unter www.zwp-online.info

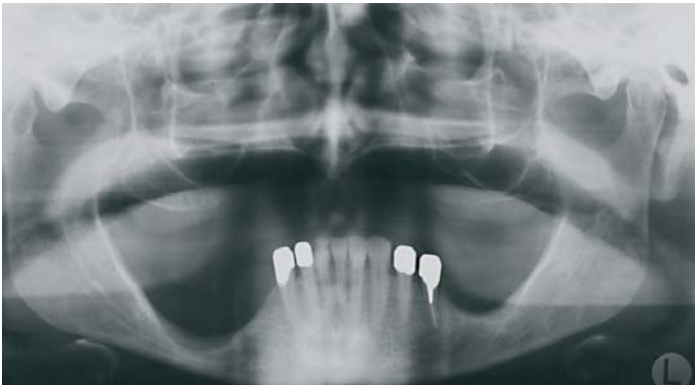Herausforderungen in der Implantologie

Bei dem Vorliegen von Grunderkrankungen in Kombination mit altersbedingt erhöhten Atrophiegraden der knöchernen Basis ergeben sich komplexe Anforderungen an den Implantologen. Ein Beitrag von Dr. med. Christian Hilscher.

Bei stetig steigenden Patientenzahlen in der Implantologie erhöht sich auch beständig die Zahl der Patienten, die einerseits den Wunsch nach implantatgetragener Prothetik haben, bei denen aber andererseits Grunderkrankungen vorliegen, die den Stoffwechsel des Knochens zum Teil erheblich beeinträchtigen.^{3,4} Insgesamt finden sich mehrere endogene Faktoren, die nachweislich einen negativen Einfluss auf den Knochen und den Erfolg von implantologischen Behandlungen haben, wie z.B. das Vorliegen einer Hypertonie, einer Osteoporose, einer Schilddrüsenüber- oder auch-unterfunktion, Diabetes mellitus Typ I und II, chronisch entzündliche Darmerkrankun-

gen oder einer Chemotherapie.^{3,4,7,11} Diese stehen zudem in Wechselwirkung mit lokalen Faktoren wie z.B. der

krankungen haben einen signifikanten Einfluss auf frühe Implantatverluste.^{3,18} Ebenso müssen auch Er-



Schwierige Ausgangssituation für eine implantologische Therapie bei stark vermindertem Knochenangebot.

Knochenqualität und -quantität, einem Nikotinabusus oder unsterilen Kautelen während der Implantation. Die genannten Grunder-

krankungen bedacht werden, deren medikamentöse Therapie eine negative Wir-

» Seite 12

Die Kunst der Ausformung

Wie können wir mithilfe einer Routinetherapie ein Höchstmaß an Ästhetik und Funktion erzielen? Dies immer unter der Voraussetzung, dass keine zeit- und kostenintensiven Behandlungszwischenschritte erfolgen müssen.

Mit den heutigen Möglichkeiten und dem Wissen, das wir um die Ästhetik und die reaktiven Gewebe um das Implantat haben, kann oft ein optimales Ergebnis erzielt werden. Entscheidendes Ziel muss es immer sein, Me-

öffnet. Das Entscheidende für die natürliche Funktion und für die optimale Ästhetik ist, dass ein Abutment auf Gingivaniveau exakt die dreidimensionale Form des natürlichen Zahnes an dieser Position hat. Hierzu ist es

Zu diesem Zweck werden am Modell alle Gipszähne nur eines Quadranten auf Gingivadurchtrittsniveau radiert (Abb. 1). Dies geschieht sowohl für den Ober- und Unterkiefer. Nun erhält man in der Aufsicht einen Ein-

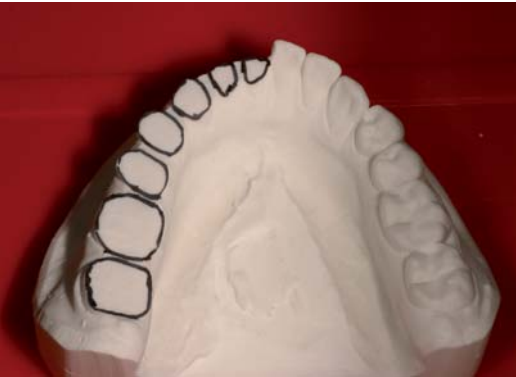
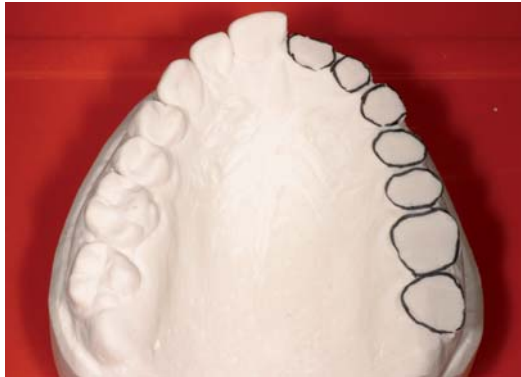
Abb. 1 und 2: Anatomisch geformte Seitenzahnabutments eines weiteren Falles auf dem Meistermodell OK.

thoden zu entwickeln, die einer großen Masse der Patienten ein einfaches Verfahren zur Verfügung stellt, das mit einer Minimalzahl an Behandlungsschritten – und damit auch mit möglichst wenig Kostenaufwand – ein Optimum an Ergebnisqualität er-

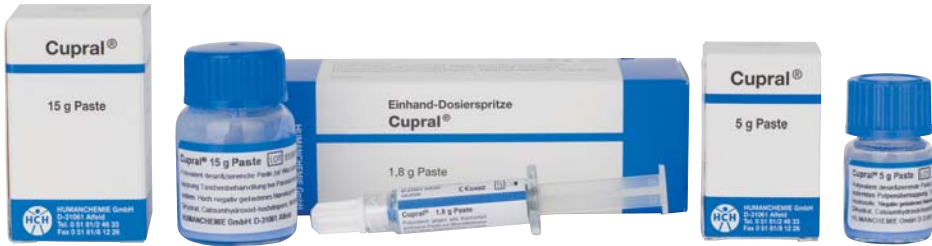hilfreich, für Behandler und Zahntechniker zunächst eine Formstudie von natürlichen Dentitionen vorzunehmen. Dies erfolgt am besten am Situationsmodell eines natürlichen Gebisses, welches keine iatrogenen Rekonstruktionen aufweist.

druck natürlicher Zahnformen auf dem Niveau, wo die Schulter des Abutments endet und der Rand der Restauration beginnt (Abb. 2). Ziel muss es nun sein, diese Form so perfekt wie möglich auf

» Seite 9

**Cupral® – bewährt in
Endodontie und Parodontologie**

mit den Eigenschaften von Calciumhydroxid,
aber etwa 100fach stärkerer Desinfektionskraft



Schnelle Ausheilung. Selektive Auflösung des Taschenepithels mit Membranbildung. Sicheres Abtöten aller Keime mit Langzeitwirkung ohne Resistenzentwicklung, auch bei Anaerobiern und Pilzen.



HUMANCHEMIE
Kompetenz in Forschung und Praxis

Humanchemie GmbH · Hinter dem Krüge 5 · D-31061 Alfeld/Leine
Telefon +49 (0) 51 81 - 2 46 33 · Telefax +49 (0) 51 81 - 8 12 26
www.humanchemie.de · eMail info@humanchemie.de