

# LANAP – Geeignet für die Phase II-Parodontitistherapie?

## Fortsetzung von Seite 1

oder Parodontaltaschen eliminierende Methoden, die als rezeptive Verfahren seit Beginn des vergangenen Jahrhunderts bekannt sind, zur Anwendung. Es versteht sich von selbst, dass beim heutigen Stand der Kenntnis und Technik die regenerativen Verfahren bevorzugt werden. Zielsetzung beider Verfahren ist, Sondierungstiefen auf 4 bis 5 mm zu vermindern. Diese sind in der Nachsorge, die als Phase III bezeichnet wird, durch professionelles Intervenieren in regelmäßigen Intervallen zu stabilisieren. Axelsson und Kollegen (2004) hatten mit klinischen Langzeitstudien den Beweis dafür erbracht.<sup>4</sup>

## Ursache

Der dentale Biofilm wurde bereits 1965 als Verursacher der beginnenden parodontalen Entzündung, der Gingivitis also, erkannt und mit einer vortrefflichen klinischen Studie mit dem Aufkommen anaerober Bakterien in der dentalen Plaque assoziiert.<sup>5</sup> Studenten mit gesunder Gingiva wurden während 21 Tagen jegliche Mundhygienemaßnahmen untersagt. Es entwickelte sich bereits innerhalb von zwei bis drei Tagen bei den meisten Probanden eine Gingivitis, bei anderen erst später. Nach 21 Tagen wurde die Plaque professionell gründlich entfernt und die Probanden nahmen ihre gewohnten Mundhygienemaßnahmen wieder auf. Die gingivale Entzündung ging zurück und spätestens nach neun Tagen war die Gingiva wieder entzündungsfrei. Mit diesem Humanexperiment konnte erstmals bewiesen werden, dass die mikrobielle dentale Plaque die Ursache der Gingivitis ist und dass durch deren Entfernung die gingivale Entzündung verschwindet.

## Parodontitis:

### Multifaktorielles Geschehen

Die etablierte Gingivitis ist Voraussetzung dafür, dass sich eine durch Plaque bedingte Parodontitis entwickeln kann. Laux (2014) hat die auf Entzündungsprozessen basierende parodontale Destruktion zusammenfassend beschrieben.<sup>6</sup> Sie schließt aus ihrer Literaturstudie, dass die Entstehung der Parodontitis ein multifaktorielles Geschehen ist. Gemäß ihrer Recherche geht aus der Literatur als gesichert hervor, dass nicht die bakterielle Plaque allein für die Schwere der Parodontitis verantwortlich ist, sondern dass die körpereigenen Abwehrprozesse und das lymphatische System dabei eine zentrale Rolle spielen. Auch wird nicht die Quantität der Plaque als Ursache der parodontalen Entzündungsreaktionen und

deren Folgen, die Bildung von parodontalen Taschen, verantwortlich gemacht, sondern die qualitativen Veränderungen im sulkären Biofilm zugunsten von parodontalpathogenen, anaeroben gramnegativen Bakterien. Supragingivale wie subgingivale Plaquebeläge verkalken, wobei primär Verkalkungszentren extrazellulär in der Plaque-matrix festgestellt werden können und später auch intrazellulär in den Bakterien selbst. Die verkalkte Plaque ist immer mit vitaler Plaque bedeckt, die im subgingivalen Bereich die parodontale Entzündung aufrechterhält.

Kausaltherapie ein weiteres beigefügt worden. Cobb (2006) hat nämlich mit seiner Übersichtsarbeit dem Er:YAG-Laser einen festen Platz in der parodontalen Kausaltherapie zugewiesen.<sup>1</sup>

### Lasertherapie in Phase II

Bis heute gibt es keine Evidenz dafür, dass dem Laser auch ein fester Platz im Rahmen der Phase II-Therapie, bei taschenkorrigierenden Maßnahmen, zukommt. Dafür müssten die Ergebnisse mehrerer klinischer Studien mit vergleichbarem Studiendesign vorhanden sein, die eine solche Schlussfolgerung zuließen. Allerdings liegen

Sharpey'sche Fasern gebildet wurden.<sup>10</sup> Dieses Phänomen ist zwar bis zum heutigen Tag umstritten, da die von Yukna gefundenen regenerativen Prozesse kaum mit humanhistologischen Studien anderer Untersucher bestätigt wurden. Es darf jedoch festgestellt werden, dass die ENAP-Technik als die für das Parodont schonungsvollste und als regenerative Prozesse initierende Operationsmethode in der Kausaltherapie gesehen werden muss. Yukna und seine Mitarbeiter (2007) konnten nun histologisch nachweisen, dass sich bei Anwendung der Laser-Assisted New Attachment Pro-

gere wurden von der Studie ausgeschlossen.

Bei den Patienten wurden die Sondierungstiefen sowie die Rezessionsdefekte gemessen und daraus das Attachmentniveau errechnet. Die Messungen wurden lediglich von einem Untersucher durchgeführt. Dieser unterzog sich vor den Messungen einem Kalibrierungstraining, womit eine Reproduzierbarkeit von mehr als 90 Prozent erreicht wurde.



## LANAP-Technik

Dieser minimalinvasive chirurgische Eingriff wird mit einem Nd:YAG-Laser (1.064 nm) mit der Einstellung 4,0 W, 100 µs und 20 Hz vorgenommen. Wie beim ENAP wird der Strahl vom Scheitelpunkt der freien Gingiva Richtung Taschenboden gerichtet, parallel zur Wurzeloberfläche nach lateral und apikal bewegt und das Taschenepithel entfernt. Original wird mit einer Kürette – zeitgemäß eher mit einem Ultraschallgerät – die Wurzeloberfläche sorgfältig gereinigt, Lakunen an der Wurzeloberfläche werden geglättet und der Defekt nochmals mit dem Nd:YAG-Laser mit der Einstellung 4,0 W, 650 µs und 20 Hz vom Taschenboden bis zum Gingivarand bestrahlt. Die Wundheilung wird durch tägliches Spülen mit 0,12%igem Chlorhexidin während vier Wochen nach dem Eingriff unterstützt. Der Patient wird anfänglich in kurzen Intervallen zur professionellen Plaqueentfernung einbestellt und schließlich mit regelmäßigen Recalls begleitet.

### LANAP verbessert Attachmentniveau

In der Studie von Nevins und seinen Kollegen (2014) kamen insgesamt 930 Parodontien zur Auswertung.<sup>13</sup> Mit der LANAP-Technik wurde nach neun Monaten eine mittelwertige Reduktion der Sondierungstiefen ausgehend von  $4,62 \pm 2,29$  nach  $3,14 \pm 1,48$  mm erreicht, das Attachmentniveau verbesserte sich von anfänglich  $5,58 \pm 2,76$  nach  $4,66 \pm 2,10$  mm. Die statistische Auswertung ergab, dass bei 73 Prozent der gemessenen Parodontien die Sondierungstiefen abnahmen, bei 21 Prozent blieben sie unverändert und bei 6 Prozent nahmen sie zu. Bezüglich Attachment wurde bei 58 Prozent der behandelten Parodontien Gewinn festgestellt, bei 24 Prozent gab es keine Veränderungen und bei 18 Prozent trat sogar Attachmentverlust auf. Es wurde errechnet, dass die kritische Grenze zwischen Attachmentgewinn und -verlust bei einer Sondierungstiefe von 4,88 mm liegt, eine

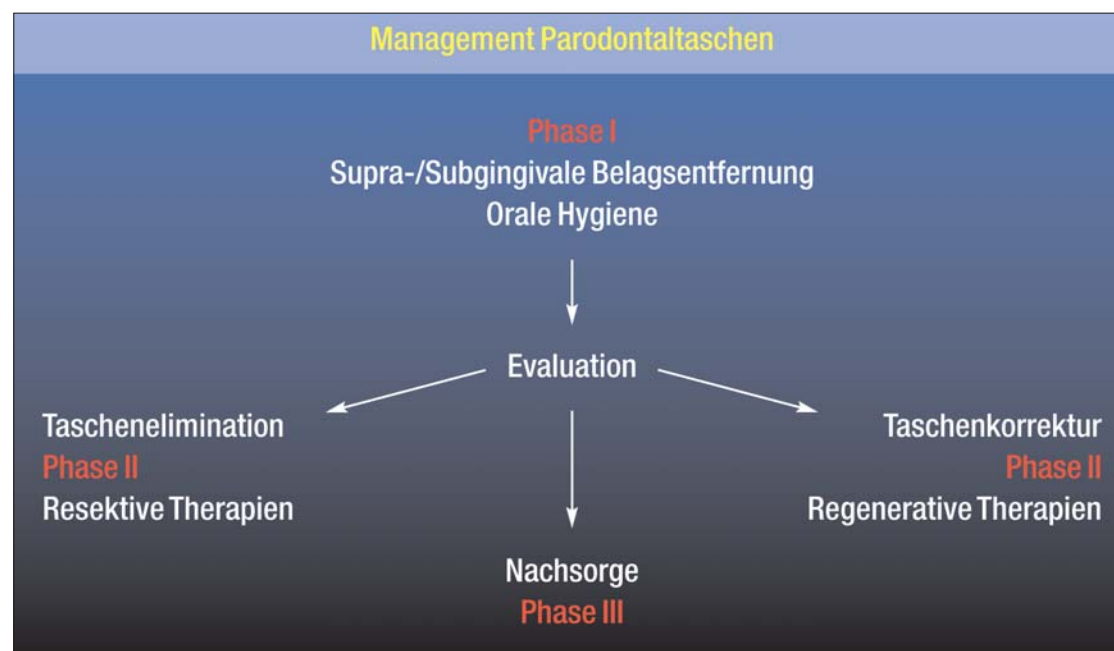


Abb. 1: Phasen der Parodontaltherapie.

## Therapie

In Phase I und Phase II der Parodontaltherapie gilt es also, verkalkte und nicht verkalkte Beläge supra- und subgingival sorgfältig zu entfernen. Bis Anfang der 80er-Jahre des letzten Jahrhunderts herrschte die Auffassung, dass die Kolonisation von Bakterien in den Lakunen des Wurzelzementes und deren Endotoxinablagerungen im Wurzelzement eine fortdauernde Quelle für Entzündungsreaktionen und für dadurch hervorgerufene Destruktionsprozesse wären. Die Forderung nach radikaler Entfernung des Wurzelzementes bei durch Parodontitis geschädigten Zähnen war scheinbar berechtigt. 1984 wurde jedoch mit einer schwedischen Studie das radikale Entfernen des infizierten Wurzelzementes mittels Scaling (Sc) oder Scaling/Root Planing (Sc/RP) infrage gestellt und erkannt, dass mit Ultraschall- bzw. Schallgeräten ebenso gute Resultate erzielt werden wie mit der aggressiven Handinstrumentation.<sup>7</sup> Die Kausaltherapie hat sich von diesem Zeitpunkt an von kraftvoller Handarbeit zur grazilen Führung hochfrequent vibrierender Schallgeräte entwickelt. Neuerdings ist schließlich den kraftlos anzuwendenden Instrumenten für die

schon Mitteilungen auf internationalem Niveau über lasergebundene, geringinvasive Verfahren vor, die als vielversprechend bewertet werden können. Eines dieser Verfahren wird als Laser-Assisted New Attachment Procedure (LANAP) bezeichnet. Die LANAP-Therapie wurde von Gregg und McCarthy (1998) als Modifikation der Excisional New Attachment Procedure (ENAP) vorgestellt.<sup>8</sup> Bei der ENAP-Methode wird mit einem bogenförmigen Schnitt, ausgehend vom Scheitelpunkt der freien Gingiva Richtung Taschenboden bzw. Rand des Alveolarknochens, unter Beibehaltung der Papillenform im approximalen Bereich, die Gingiva von der Unterlage gelöst.<sup>9</sup> Taschenepithel und Granulationsgewebe werden mit Küretten entfernt und die Zahnwurzel wird in offener Situation mit Handinstrumenten gereinigt, heutzutage besser mit Ultraschall- bzw. Schall-Instrumenten einem gründlichen Debridement unterworfen (Abb. 2).

## Resultate

Mit einer Studie an Affen konnte Yukna (1976) zeigen, dass mittels ENAP neuer Wurzelzement und vereinzelt auch neue, in den Wurzelzement einstrahlende

cedure-(LANAP-)Technik ebenfalls regenerative Prozesse abspielen,<sup>11</sup> was durch die Gruppe von Nevins (2012) aktuell mit Humanhistologie belegt wurde.<sup>12</sup> Die Resultate unterscheiden sich nicht essenziell von jenen der ENAP-Technik. Es wird Neubildung von Wurzelzement und inserierenden Desmodontalfasern sowie Apposition von neuem Knochen in infraalveolären Knochendefekten gefunden. Aufgrund dieser Studie, deren Resultate durch weitere Untersuchungen noch zu bestätigen sind, darf angenommen werden, dass die LANAP-Technik, trotz unterschiedlicher Instrumentation – wie die ENAP-Technik – zu den schonungsvollsten parodontalchirurgischen Methoden gezählt werden muss.

### Humanstudie mit LANAP

In einer prospektiven neun Monate dauernden Humanstudie wurde die LANAP-Technik der klinischen Prüfung unterzogen.<sup>13</sup> Nach sorgfältiger Selektion der Patienten nahmen schließlich acht Patienten mit klinisch und röntgenologisch diagnostizierten parodontalen Problemen an der Studie teil. Die Patienten waren minimal 18 Jahre und maximal 70 Jahre alt. Patienten mit Systemerkrankungen, Immuntherapie, dauerhafter Medikation sowie Raucher und Schwan-

wichtige Größe für die klinische Entscheidung, ob die LANAP-Technik beim individuellen Patienten indiziert ist oder eben nicht. Bei 444 Parodontien mit initialen Sondierungstiefen  $\geq 5$  mm wurde nach der Therapie eine Abnahme der Tiefe von  $6,50 \pm 2,07$  nach  $3,92 \pm 1,54$  mm ermittelt und eine Verbesserung des Attachmentniveaus von  $7,42 \pm 2,70$  nach  $5,78 \pm 2,06$  mm errechnet. Bei 88 Prozent der Parodontien mit initialen Taschentiefen von  $\geq 5$  mm wurden die Sondierungstiefen reduziert, bei 9 Prozent waren keine Veränderungen festzustellen und bei 3 Prozent wurden die Taschen noch tiefer. 74 Prozent zeigten Attachmentgewinn, bei 17 Prozent gab es keine Veränderungen und bei 9 Prozent war Attachmentverlust festzustellen.

**Beurteilung der Technik**

Die hier diskutierte Studie ist ein wichtiger Beitrag im Rahmen der Parodontitistherapie. Diese Studie ist erneuernd. Mit ihr wird gezeigt, wie der Laser auch in die aktuelle Parodontitistherapie eingepasst werden kann. Sie zeigt die neue Richtung des Umgehens mit Lasern in der modernen Parodontaltherapie auf, wo Grazilität und Gewebeschonung im Vordergrund stehen. Mit dieser Studie wird gezeigt, dass dem Nd:YAG-Laser in Zukunft mit hoher Wahrscheinlichkeit ein Platz in der modernen Parodontaltherapie Phase II zukommen kann. Die chirurgische Maßnahme im Rahmen der Parodontitistherapie ist heutzutage ein lokaler Eingriff, bei dem gesunde und funktionierende Gewebe geschont und weder massiv beschädigt noch entfernt werden. Die Schnittführung beschränkt sich auf absolut Notwendiges. Sie ist gegenwärtig zielgerichtet, überlegt und zweckdienend. Großzügige Schnittführungen gehören der Vergangenheit an. Der chirurgische Eingriff selbst dient entweder als Mittel zur Erleichterung/Ergänzung der Kausaltherapie oder zum Anbringen von Reparation oder Regeneration fördernden Hilfsmitteln. Bei korrekter Anwendung erfüllt der Nd:YAG-Laser diese Anforderungen.

**Attachmentgewinn durch parodontale Regeneration**  
Ziel jeder parodontaltherapeutischen Maßnahme sollte heutzutage Attachmentgewinn sein. Selbst sorgfältig durchgeführte parodontaltherapeutische Maßnahmen führen jedoch nicht immer zum erwünschten Attachmentgewinn. Es kann auch Attachmentverlust die Folge sein. Lindhe et al. (1982) haben die parodontaltherapeutische Literatur kritisch bewertet und gefolgert, dass es eine kritische Taschentiefe gibt.<sup>14</sup> Aus ihren Berechnungen haben sie geschlossen, dass der Umschlag-

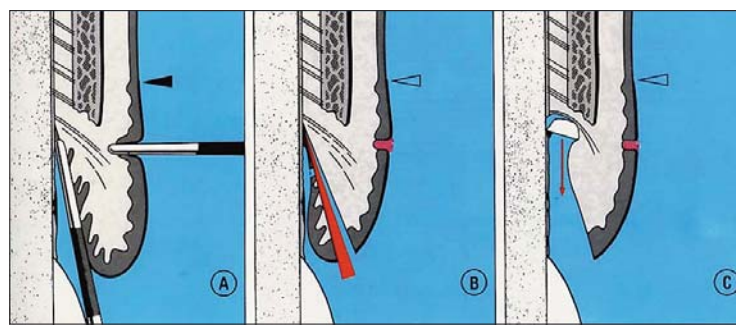


Abb. 2: Schnittführung bei der klassischen ENAP-Technik.<sup>13</sup>

punkt zwischen Attachmentgewinn und Attachmentverlust in der Kausaltherapie (Phase I) bei 4 mm initialer Sondierungstiefe liegt, in der korrigierenden chirurgischen Therapie (Phase II) bei 5 mm Taschentiefe. Sind die Taschen tiefer, stellt sich Attachmentgewinn ein, sind die Taschen weniger tief, ist Attachmentverlust die Folge. Der Attachmentgewinn in der Kausaltherapie wie auch in der korrigierenden chirurgischen Phase kommt nicht durch Anheftung von neu gebildetem Bindegewebe und durch ein kurzes Saumepithel zustande, sondern durch eine lange epitheliale Anheftung (Abb. 2). Ein sogenanntes neues Attachment kann lediglich mit den Methoden der parodontalen Regeneration erreicht werden, also mittels gelenkter Geweberegeneration (GTR-Technik): Durch Knochenapposition werden intraalveoläre Knochendefekte teilweise oder ganz aufgefüllt, es werden neuer Wurzelzement und Desmodontalfasern gebildet, die ihrerseits im neuen Knochen und im neuen Zement inserieren. Die ursprüngliche Tasche wird durch die lokale Erneuerung der parodontalen Gewebe eliminiert. Die parodontale Regeneration wird also über die Neubildung parodontaler Gewebe und die Insertion der Desmodontalfasern im Wurzelzement und im Alveolarknochen definiert.

**LANAP kann parodontale Regeneration erzeugen**  
Die Ergebnisse der referierten LANAP-Studie<sup>13</sup> können sich durchaus messen mit jenen der konventionellen parodontalchirurgischen, korrigierenden Eingriffe. Dieses gilt insbesondere für Taschen  $\geq 7$  mm. Reduktionen der Sondierungstiefen von  $4,39 \pm 2,33$  mm und Verbesserung der Anheftung um  $2,96 \pm 1,91$  mm sind interessant und vielversprechend, auch berücksichtigt man den Messfehler, welcher der manuellen Taschenmessung eigen ist. Bemerkenswert ist, dass mit der LANAP-Technik scheinbar Regeneration parodontaler Gewebe erzeugt werden kann.<sup>12</sup> Auch wäre diese lediglich in bescheidenem Maße festzustellen, eine schlüssige Erklärung dafür ist nicht zu finden. Wichtig ist deshalb, dass die Ergebnisse der vorgestellten LANAP-Technik von denselben Autoren und selbstverständlich auch von anderen Untersuchern klinisch und histologisch bestätigt und

mit der klassischen ENAP-Technik durch voneinander unabhängige Untersuchungsteams verglichen werden. Zudem sind Langzeitergebnisse vorzulegen, bevor der Methode Evidenz zugesichert werden kann. Es darf nicht vergessen werden, dass die Phase II-Therapie wohl ein wichtiger, aber nicht der entscheidende Abschnitt der Therapie ist. Jede Parodontaltherapie erfordert Nachsorge. Diese wird in der Phase III der Therapie (Abb. 1) mit den sogenannten Recalls geregelt. Hierbei ist ein intensives Zusammenarbeiten von professionellen (Hilfs-) Kräfte(n) und Patient notwendig. Auch PA-Patienten, die sich durch eine hervorragende Mundhygiene auszeichnen, können die dentalen Plaques nicht perfekt entfernen. Sie bleiben Risikopatienten, die Gefahr für Rezidive ist groß. Ihnen muss durch regelmäßige professionelle Intervention geholfen werden.

Wurzeloberfläche entfernt. Die mit der LANAP-Technik erreichten Resultate bezüglich Reduktion der Sondierungstiefen und des Attachmentgewinns, wie auch die histologisch festgestellten Zonen parodontaler Regeneration, sind beachtenswert. Mit dieser Methode könnte der Wunsch vieler Patienten erfüllt werden, sich den häufig belastenden Operationsvorbereitungen und den Neben- und Nachwirkungen operativer Eingriffe entziehen zu können. Es bedarf jedoch noch mehrerer Studien, bevor der LANAP-Technik Evidenz zugesichert und diese als praktikabel empfohlen werden kann. PN

**Zusammenfassung**

Mit dem vorliegenden Beitrag wird auf eine neue und interessante durch Laser unterstützte Methode hingewiesen, die im Rahmen der Parodontaltherapie zur Anwendung kommen kann. Die LANAP-Technik passt hervorragend in die Bestrebungen der modernen Parodontaltherapie, die in Phase II grazile, gewebeschonende Eingriffe bevorzugt. Mithilfe eines Nd:YAG-Lasers wird im Sinne der ENAP-Technik Zugang zur Wurzeloberfläche gesucht und unter Sicht werden weiche und harte Zahnbeläge von der

PN **Adresse**  
Prof. (emerit.) Heinz H. Renggli  
Parodontologie/UMC/THK  
Philips van Leydenlaan 25  
6525 EX Nijmegen, Niederlande  
retrey@kabelfoon.nl



ANZEIGE

Referent | Dr. Dominik Nischwitz/Tübingen

**BIOLOGISCHE ZAHNHEILKUNDE**  
Für Einsteiger, Fortgeschrittene und Profis

Veranstalter/Anmeldung  
OEMUS MEDIA AG | Holbeinstraße 29 | 04229 Leipzig  
Tel.: 0341 48474-308 | Fax: 0341 48474-290  
event@oemus-media.de | www.oemus.com

In Kooperation mit  
**ISMI** INT. SOCIETY OF METAL-FREE IMPLANTOLOGY

Programmflyer  
Kursinhalte, Preise und Anmeldeformular

1 **Grundlagenseminar – Biologische Zahnheilkunde**

**Termine**  
06. Februar 2015 | 16.30 – 18.00 Uhr | Unna  
12. Juni 2015 | 09.00 – 10.30 Uhr | Konstanz

**Organisatorisches**  
Kursgebühr pro Kurs 50,- € zzgl. MwSt.

2 **Spezialistenkurs – Biologische Zahnheilkunde von A–Z**

**Termine**  
24. April 2015 | 14.00 – 18.00 Uhr | Düsseldorf  
05. Juni 2015 | 14.00 – 18.00 Uhr | Warnemünde  
11. September 2015 | 14.00 – 18.00 Uhr | Leipzig  
25. September 2015 | 14.00 – 18.00 Uhr | Konstanz

**Organisatorisches**  
Kursgebühr pro Kurs inkl. DVD 195,- € zzgl. MwSt.  
Tagungspauschale\* 35,- € zzgl. MwSt.  
\* Umfasst Pausenversorgung und Tagungsgetränke.  
Die Tagungspauschale ist für jeden Teilnehmer verbindlich.

3 **Masterclass – Biologische Zahnheilkunde**

**Termine**  
12. September 2015 | 09.00 – 15.00 Uhr | Leipzig  
26. September 2015 | 09.00 – 15.00 Uhr | Konstanz

**Organisatorisches**  
Kursgebühr pro Kurs 590,- € zzgl. MwSt.  
In der Kursgebühr enthalten sind Getränke und Pausenversorgung während des Kurses.

Nähere Informationen zu den Kursinhalten, den Preisen und den Allgemeinen Geschäftsbedingungen erhalten Sie auch unter [www.oemus.com](http://www.oemus.com)

Hiertmit melde ich folgende Personen zu dem unten ausgewählten Kurs verbindlich an:

1 Grundlagenseminar – Biologische Zahnheilkunde	2 Spezialistenkurs – Biologische Zahnheilkunde von A–Z	3 Masterclass – Biologische Zahnheilkunde
Unna 06.02.2015 <input type="checkbox"/>	Düsseldorf 24.04.2015 <input type="checkbox"/>	Leipzig 12.09.2015 <input type="checkbox"/>
Konstanz 12.06.2015 <input type="checkbox"/>	Warnemünde 05.06.2015 <input type="checkbox"/>	Konstanz 26.09.2015 <input type="checkbox"/>
	Leipzig 11.09.2015 <input type="checkbox"/>	
	Konstanz 25.09.2015 <input type="checkbox"/>	

Titel | Vorname | Name

Praxisstempel

Die Allgemeinen Geschäftsbedingungen der OEMUS MEDIA AG erkenne ich an.

Datum | Unterschrift

E-Mail (Bitte angeben!)

Faxantwort | 0341 48474-290

PN 6/14