

## Stadiengerechte Therapie der Periimplantitis

### PN Fortsetzung von Seite 1

Implantatoberfläche nicht mit einfachen Verfahren dekontaminiert werden kann.<sup>16</sup>

Der von parodontalen Defekten bekannte kritische Wert von über 4 mm Sondierungstiefe ist mit einer erhöhten Populationsdichte anaerober Bakterien mit proteolytischem Stoffwechselschwerpunkt verbunden, die zu einer ausgeprägten Destruktion der knöchernen Anlagerungsfläche am Implantat führen kann. Ein weiteres Entscheidungskriterium stellt die Konfiguration des Knochendefektes dar.<sup>5</sup> Bei einem gleichmäßigen vertikalen Knochenverlust ohne Darstellung eines Kraters ergibt sich auch bei einer fortgeschrittenen Periimplantitis die günstigere Prognose, da freiliegende Implantatoberflächen leicht gereinigt werden können und das Weichgewebe mit geringem Auf-

wand auf ein physiologisches Niveau von 2 bis 3 mm Stärke reduziert werden kann. Bei einem trichterförmigen, weiten Defekt ist dies durchaus noch möglich, während es bei einem spaltförmigen Defekt, gerade bei sehr weit ausladenden Gewindeflanken, nur noch bedingt gelingen kann.

Neben der biologischen Wertigkeit des Defekts ist aber auch die prothetische Wertigkeit des Implantates zu würdigen. Je nach Atrophie des Kieferkamms und der Notwendigkeit von augmentativen Maßnahmen sollte auch eine der kurzfristigen Stabilisierung des Implantates dienende Periimplantitistherapie angegangen werden, um dieses Implantat als Interimpfeiler zu erhalten. Die Rezidivrisiken eines Implantates können durch eine weitere Verweildauer von drei bis sechs Monaten ermöglichen, sodass während die-

ses Zeitraumes eingebrachtes Knochenersatzmaterial oder Augmentat eine ausreichende Zeit zur Regeneration findet.

Auch unter internistischen Aspekten ist die Beurteilung einer Periimplantitis wichtig, da ähnlich wie bei einer ausgeprägten Parodontitis auch hier die mikrobiologische Belastung zu einem erhöhten Risiko eines Apoplexes oder Herzinfarkts führen kann.<sup>6</sup>

### Vorbehandlung

Nach Festlegung des Behandlungsplanes ist als Therapieeinleitung in jedem Fall eine sorgfältige supra- und subgingivale Reinigung obligat. Dabei ist zum einen die Entfernung harter Beläge anzustreben, als auch die Reduktion und Auflockerung entsprechender Biofilme.<sup>2</sup> Dies verbessert bereits

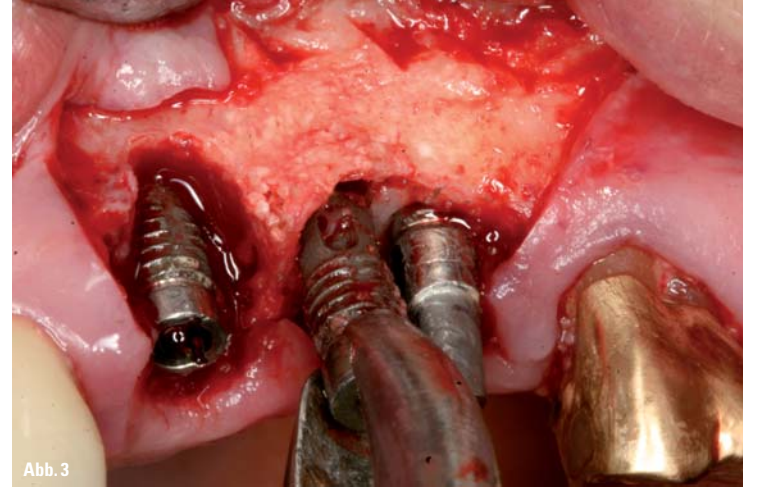


Abb. 3

Abb. 3: Mobilisation des Implantates 25 mit einer Prämolarenzange zur Explantation.

die Ausgangslage für weitere Eingriffe. Maßnahmen zur Biofilminaktivierung und Dekontamination unterstützen die Gewebsreaktion.

### Auswahl des adjuvanten Dekontaminationsverfahrens

Für die Dekontamination des infizierten Gewebes und der Implantatoberfläche werden unterschiedlichste Verfahren propagiert, die jedoch nicht alle einen zusätzlichen Nutzen zeigen. So konnte die Wirksamkeit einer Hardlaser-Anwendung für die Dekontamination im Ergebnis einer Übersichtsarbeit nicht belegt werden.<sup>13</sup> Bei der Hardlaser-Anwendung ist, neben der teilweise in schmalen Taschen eingeschränkten Zugänglichkeit, ferner noch der negative Einfluss auf die Implantatoberfläche durch die thermische Energie zu berücksichtigen, die auch die Möglichkeiten einer Re-Ossointegration einschränkt.<sup>14</sup> Bei der Applikation von Chlorhexidin in der Operationswunde konnte auch kein Vorteil für den Behandlungserfolg gezeigt werden, wobei entsprechende Biozide einerseits im Biofilm kaum Wirkung zeigen und darüber hinaus die Gewebe schädigen.<sup>4</sup> Eine Reihe von Studien zeigen heute dagegen positive Ergebnisse der antibakteriellen Photodynamischen Therapie (aPDT). Diese scheint sich als eine vielversprechende Methode zur Dekontamination der Implantatoberfläche und der damit verbundenen physiologischen Rekolonisation in der Mundhöhle und in periimplantärem Gewebe zu etablieren.<sup>10</sup> Hierzu wird in das infizierte Areal eine hochkonzentrierte sterile Farbstofflösung, ein sogenannter Photosensitizer, eingebracht. Nach einer ausreichenden Einwirkzeit von ein bis drei Minuten wird dieser ausgespült. Photosensitizermoleküle haben sich an die Bakterienwände angelagert, der Biofilm ist nun blau markiert

und sichtbar. Diese kontaminierten Bereiche werden nun mit einem Diodenlaser im Niedrigenergieniveau mit geeigneter Wellenlänge und Energiedichte bestrahlt und durch die Lichtenergie wird der Photosensitizer aktiviert.

Bei diesem Verfahren wird durch einen photodynamischen Prozess auf quantenmechanischem Weg Singulett-Sauerstoff gebildet, der durch zelltoxische Lipid-Oxidation an den angefärbten Zellwänden der Bakterien eine Keimreduktion im infizierten Gewebe und an der Implantatoberfläche herbeiführt. Die aPDT erfolgt mittels eines Diodenlasers mit niedriger Strahlungsenergie im roten, sichtbaren Bereich und zeigt neben der oben beschriebenen Wirkung einen zusätzlich positiv stimulierenden photobiologischen Effekt mit einer in Studien belegten analgetischen Wirkung.<sup>21</sup> Dieses Verfahren verbessert die Gewebereaktion somit auf zwei Wegen<sup>8</sup>: Zum einen wird die mikrobiologische Belastung in der Tiefe der Tasche schlagartig reduziert, zum anderen werden die Zellen der geschädigten Epithelschicht oder der vorhandenen Wunde durch die Aktivierung der ATPase in der Wundheilung unterstützt. Die Akzeptanz dieses Verfahrens zeigt sich in der zunehmenden Verfügbarkeit unterschiedlicher Systeme im Markt. Dabei muss beachtet werden, dass die antibakterielle Photodynamische Therapie ein Verfahren ist, das die Existenz und Einhaltung eines strikten Behandlungsprotokolls und geeigneten Prozessparametern erfordert. So „einfach“ der Ablauf erscheint, so komplex die Abläufe: die Wirkung jedes Photosensibilisators hängt von seinen Diffusionseigenschaften, seinem Adsorptionsverhalten, aber auch den Eigenschaften des Milieus wie dem pH-Wert, dem „richtigen“ Belichtungs- und Aktivierungsprozess, ab.

Weder eine „CE-Zulassung“, noch In-vitro-Untersuchungen und Analogieschlüsse sind hier

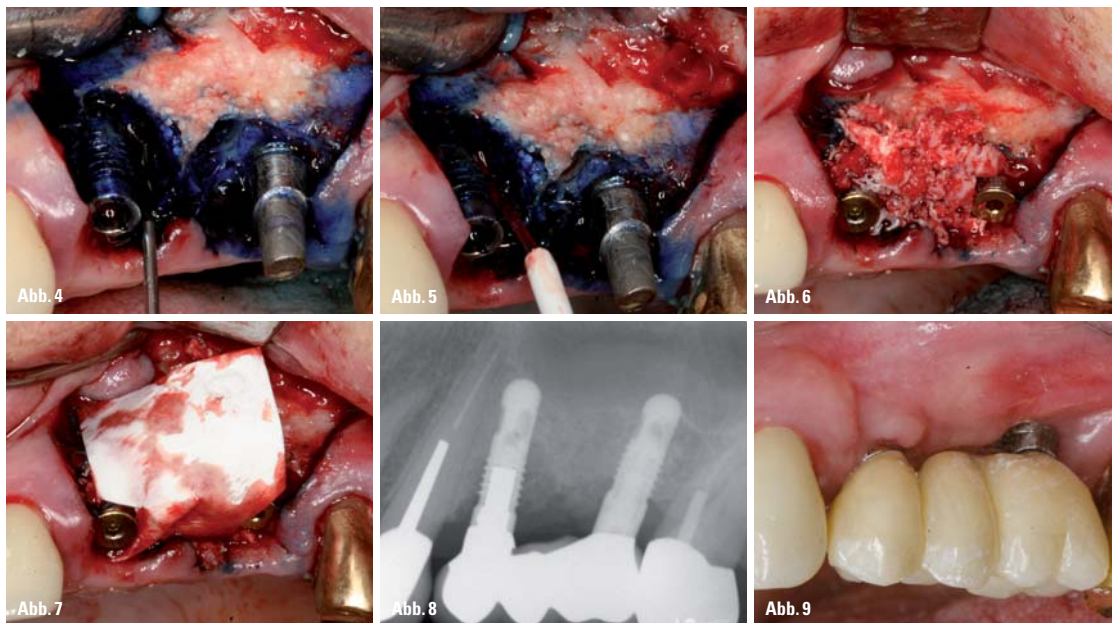


Abb. 4: Abspülen des Photosensitzers (HELBO Blue, bredent medical, Walldorf) nach der erfolgten Inkubation. – Abb. 5: Aktivierung des Photosensitzers mit der 3D Pocket Probe (HELBO, bredent medical, Walldorf). – Abb. 6: Augmentation der Defekte mit einem Gemisch aus autologen Knochenspänen und prozessiertem humanen Allograftmaterial (botiss, Berlin). – Abb. 7: Abdeckung des Augmentates mit einer Pericardmembran (Jason, botiss, Berlin). – Abb. 8: Kontrolle des Knochenniveaus nach Wiedereingliederung der Brücke. – Abb. 9: Eingesetzte Brücke mit geringem Verlust des periimplantären Weichgewebes.

Befundparameter	Tendenz: Erhalt	Tendenz: Explantation
Lockerung	Klinisch fest	Mobil → Explantation zwingend erforderlich!!!
Periotest	Negativ	Positiv
Osstell ISQ-Wert	Größer 60	Kleiner 50
Prothetische Wertigkeit	Hoch	Niedrig
Knochendefekt	Waagrecht	Spaltförmig
Weichgewebisdicke	Kleiner 3 mm	Größer 6 mm
Entzündungszeichen	Gering	Stark
Blutung auf Sondierung	Gering	Hoch
Pus-Austritt	Sekret	Breiartig
Implantatoberfläche	Substraktiv	Additiv
Implantatdesign		
Frakturgefahr	Niedrig	Hoch
Gewindedesign	Flach	Tief
Patient		
Patientenmotivation	Hoch	Niedrig
Allg. Gesundheitszustand	Unauffällig	Angeschlagen

Einflussparameter zur Therapie der Periimplantitis.



für eine Auswahl des Verfahrens ausreichend. Letztlich rechtfertigen nur klinische Belege und publizierte Studien im Indikationsbereich den Behandlungsaufwand und sichern das Behandlungsergebnis ab.

**Stadienorientierte Periimplantitistherapie**

Für die Durchführung der Periimplantitistherapie sollte je nach Stadium eine angepasste Vorgehensweise ausgewählt werden, damit das therapeutische Ziel erreicht werden kann. Dabei spielen neben dem Stadium der Erkrankung auch Compliance des Patienten und die Lokation eine wichtige Rolle: Die Entzündungsreaktion mit fortschreitender Gewebsdestruktion ist zu stoppen, die Sondierungstiefe mit geeigneten Maßnahmen idealerweise auf max. 4mm zu reduzieren.

Bei einem initialen Stadium mit einem geringen Pusaustritt und einer guten Zugänglichkeit zur Implantatoberfläche ohne Notwendigkeit der Augmentation der periimplantären Gewebetaschen ist eine geschlossene Therapie das Mittel der Wahl.<sup>6</sup> Vor allem im sichtbaren Bereich ist im Einzelfall wegen der durch Gewebsverlust möglichen ästhetischen Beeinträchtigungen der geschlossenen Vorgehensweise der Vorzug zu geben. Dabei wird nach der oben beschriebenen mechanischen Reinigung die aPDT zur Dekontamination des infizierten Gewebes und der Implantatoberfläche angewendet.<sup>1,6</sup>

Sollte diese gemäß dem Therapieziel zu keiner Verbesserung der klinischen Situation führen oder die Defektsituation am Implantat so ausgeprägt sein, dass eine chirurgische Intervention sinnvoll erscheint, ist diese dann in Kombination mit der aPDT zu erbringen. Dabei kann die Periimplantitistherapie als alleinige Weichgewebschirurgie er-

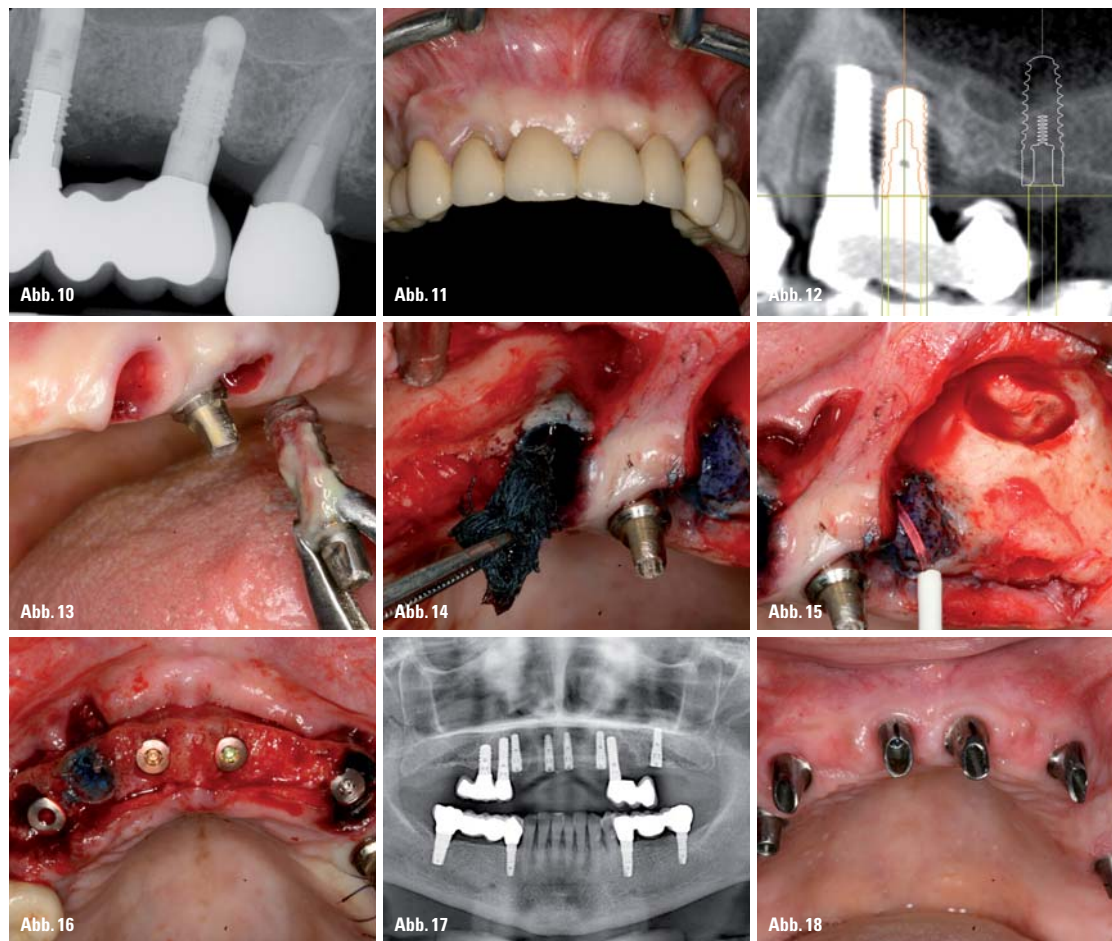


Abb. 10: Röntgenkontrolle mit weiter erfolgter Mineralisierung des Augmentats sechs Monate nach Operation. – Abb. 11: Fraktur des Brückenpfeilers 12 mit Erneuerungsbedürftigkeit der Oberkieferbrücke. – Abb. 12: DVT zur Abklärung der Erhaltungswürdigkeit der Brückenpfeiler. – Abb. 13: Explantation des stark entzündeten Implantates 25 nach einfacher Luxation. – Abb. 14: Applikation des Photosensitizers mit einem Gazestreifen. – Abb. 15: Aktivierung des Photosensitizers zur Desinfektion der Explantationswunde. – Abb. 16: Implantatinsertion nach der Zahnextraktion und der Explantation mit Erhalt des Implantates 24. – Abb. 17: Röntgenkontrolle nach der Implantatinsertion und der Eingliederung des bisherigen Zahnersatzes. – Abb. 18: Eingegliederte Abutments auf den erhaltenen Implantaten 14 und 15 (Soft Tissue Level Implantate, Straumann, Waldenburg) und den neu inserierten Implantaten (blue SKY, bredent medical, Senden).

Gewebetaschen mit einem Knochenaufbaumaterial oder einem autologen Transplantat durchgeführt. Dabei ist wegen der infizierten Gewebesituation in jedem Fall eine Dekontamination vor Augmentation zu empfehlen.

Als letzte Option empfiehlt sich die Explantation. Diese ist in jedem Fall bei Beweglichkeit des Implantats durchzuführen. Weiterhin dann, wenn der Allgemeinzustand des Patienten, dessen Compliance, die Defektmorphologie und die prothetische Situation eine erfolgreiche chirurgische Maßnahme aussichtslos erscheinen lassen.

Bei der Explantation ist das Implantatgewindedesign beson-

erfolgen. Stehen diese aufgrund der jeweils spezifischen Implantatanschlussgeometrie nicht zur Verfügung, kann auch mit einer Prämolarenzange eine Torsionskraft zum Lösen der Osseointegration aufgebracht werden. Sofern eine Explantation auf diesem Wege nicht möglich ist, ist es erforderlich, den Knochen von der Implantatoberfläche zu trennen. Dies erfolgt am schonendsten mithilfe der Piezochirurgie und einem schmalen Instrumentenansatz entlang der Implantatoberfläche in die Tiefe. Alternativ kann auch ein Knochendeckel angelegt werden, sodass das Implantat aus dem Spongiosaraum heraus mobilisiert wird und der Knochen-

Prophylaxe des Dolor post bei der Zahnextraktion Anwendung findet.<sup>15</sup>

**Diskussion**

Die Entscheidung, wie und ob der Erhalt von Implantaten mit chronischen Entzündungssituationen erfolgen soll, ist nicht einfach, da verschiedene Faktoren die Erkrankung hervorrufen und begünstigen.<sup>2</sup> Neben patientenbezogenen und prothetischen Faktoren und der klinischen Reduktion der Risikofaktoren ist die Konfiguration des Defektes und die Art der Implantatoberfläche zu berücksichtigen. Die beste Prognose zeigen Implantate mit einer periimplantären Entzündung, wenn diese im initialen Stadium therapiert werden kann. Deshalb sind die konsequente Patientenaufklärung und -sensibilisierung zusammen mit einem funktionierenden Recall die wichtigste Methode zur Verbesserung des Behandlungserfolges.<sup>2</sup> (siehe Tabelle).

Daneben scheint die effektive Dekontamination der Oberflächen für das Therapieergebnis entscheidend, wie in den letzten Jahren verschiedene Autorengruppen bestätigen konnten. Dabei wurde gezeigt, dass bei Anwendung eines geeigneten Behandlungssystems und -protokolls die aPDT als effektive Maßnahme zur Reduktion der mikrobiellen Belastung eingesetzt werden kann.<sup>7, 17, 18</sup> Eine vergleichende Untersuchung zwischen der lokalen Antibiotika-Therapie, der physikalisch-chemischen Desinfektion, der

physikalisch-biologischen Desinfektion mittels aPDT und einer Kontrollgruppe zeigte, dass die höchste Keimreduktion im Verlauf von sechs Monaten bei der physikalisch-biologischen Desinfektion erreicht werden konnte.<sup>11</sup> Durch die niedrige Energie des Lasers ergibt sich die zusätzliche Unterstützung der Wundheilung.

In letzter Zeit propagierte Verfahren kombinieren den photodynamischen mit einem photothermischen Effekt, wobei angegeben wird, dass 80 Prozent der Behandlungseffektivität auf der thermischen Laserbestrahlung beruhen sollen und lediglich 20 Prozent auf dem photodynamischen Effekt. Inwiefern dies Wirkung oder sogar Vorteile erbringen soll bleibt unklar, da relevante Dokumentationen der Wirkung dieser Systeme mit Bezug zum klinisch-praktischen Einsatz derzeit nicht vorliegen. Dabei wird auch der Bereich der photobiologischen analgetischen Lichtwirkung verlas-

sen. Auch für die Wirkung der Anwendung von LED-Lampen in Kombination mit Photosensibilisatoren liegen bisher keine überprüfbareren Daten vor bzw. es gibt Hinweise in einzelnen Arbeiten, die aufzeigen, dass für die Periimplantitis ein klinisch wirksamer Effekt nicht belegt werden kann.<sup>9</sup> PN



**PN Adresse**

Dres. Bayer, Kistler, Elbertzhagen und Kollegen  
 Von-Kühlmann-Str. 1  
 86899 Landsberg am Lech

Dr. Freimut Vizethum  
 Am Mannaberg 7  
 69231 Rauenberg

Interdisziplinäre Poliklinik für Orale Chirurgie und Implantologie  
 Klinik und Poliklinik für Mund-, Kiefer- und Plastische Gesichtschirurgie der Universität zu Köln  
 Direktor:  
 Univ.-Professor Dr. Dr. J. E. Zöller  
 Kerpener Str. 32  
 50931 Köln  
 Korrespondenz:  
 Priv.-Doz. Dr. Jörg Neugebauer  
 Dres. Bayer, Kistler, Elbertzhagen und Kollegen  
 Von-Kühlmann-Str. 1  
 86899 Landsberg am Lech  
 Tel.: 08191 947666-0  
 Fax: 08191 947666-95  
 neugebauer@implantate-landsberg.de  
 www.implantate-landsberg.de

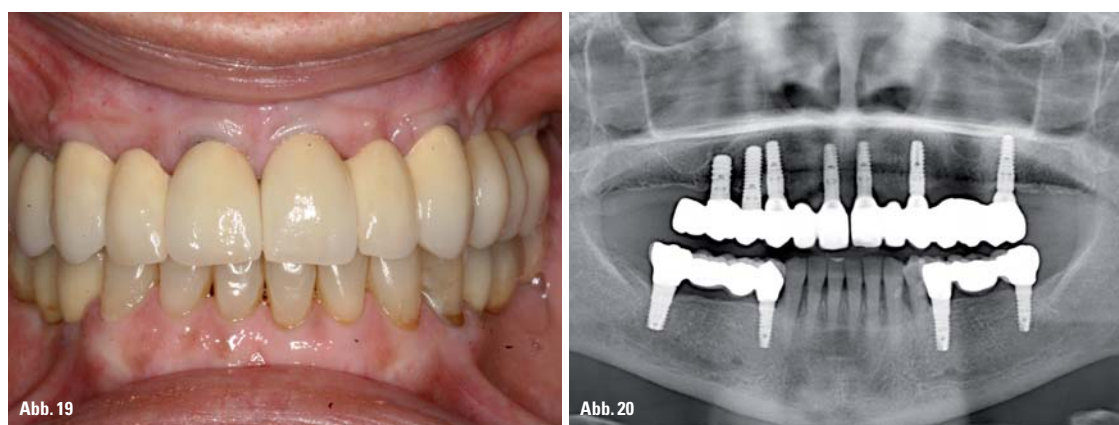


Abb. 19: Eingegliederte Brücken im Oberkiefer. – Abb. 20: Röntgenkontrolle nach Eingliederung der Brücken im Oberkiefer mit nahezu vollständiger Ossifikation der Explantationsstellen.

folgen, um die Zone der fixierten Schleimhaut zu verbreitern und die Taschentiefe über die Reduktion der Höhe des hyperplastischen Gewebes zu reduzieren. Bei der rekonstruktiven Therapie wird zur Taschenreduktion neben der Reduzierung der Weichgewebsdicke eine Augmentation der periimplantären

ders zu berücksichtigen, da es bei dünn auslaufenden Implantatkörpern und tiefen Gewinden durchaus zu einer Fraktur und dem Verbleib eines apikalen Anteils kommen kann. Bevor eine Osteotomie des Implantates erfolgt, sollte vorsichtig eine Luxation am besten mit den Einbringinstrumenten

deckel zurückverlagert werden kann.<sup>12</sup> Da es bei der Explantation häufig zu einer Kompression des periimplantären Knochens kommt und das umliegende Gewebe chronisch infiziert ist, empfiehlt sich auch hier die Anwendung der aPDT, um Wundheilungsstörungen zu vermeiden, wie dies auch zur