Die Mundhöhle ist unterschiedlichen Einflüssen ausgesetzt, wie heißen oder kalten, sauren oder alkalischen Speisen und Getränken oder harten Nahrungsbestandteilen. Neben chemischen, thermischen oder physikalischen Reizen gibt es auch noch den ständigen Kontakt mit Mikroorganismen aus Nahrung oder Umwelt. Außerdem ermöglicht sie uns verschiedenartige Funktionen wie z. B. Kauen, Schlucken oder Sprechen.

Dr. Corinna Bruckmann
[Infos zur Autorin]

Literatur

Wund im Mund – Es ist zum Glück nicht immer Krebs

Dr. Corinna Bruckmann, MSc

Um allen Anforderungen gerecht zu werden, ist die Mundhöhle mit Schleimhaut ausgekleidet, die je nach Funktion einen anderen Aufbau hat. Insgesamt weist die Mundschleimhaut (MSH) aufgrund der hohen Turn-over-Rate zwar ein sehr gutes Spontanheilungspotenzial auf, dennoch ist es von größter Wichtigkeit, den normalen Aufbau, die regelrechte Funktion und das gesunde Aussehen zu kennen, um auf diese Weise zumindest zu erkennen, ob eine Veränderung vorliegt. Dies ist nur durch regelmäßiges Studium normaler Strukturen und deren Vergleich mit schematischen/exemplarischen Darstellungen in Lehrbüchern oder Online-Ressourcen möglich.[1] Den Beginn der „Sehschule" – vor allem für Untrainierte – sollte eine gründliche Selbstuntersuchung vor dem Spiegel darstellen.[2] Dieser Artikel kann umfangreichere Monografien zum Thema Pathologie der Mundschleimhaut nicht ersetzen, sondern sieht sich als Ergänzung, um vor allem die häufig vorkommenden Normvarianten und Eigentümlichkeiten in Erinnerung zu rufen und in einen optisch-haptischen differenzialdiagnostischen Entscheidungsbaum einordnen zu helfen.[3]

Wird also im Rahmen der Betreuung von Patienten eine Veränderung berichtet oder durch den Behandler festgestellt, sollte nach Erhebung der Allgemeinanamnese folgender Algorithmus ablaufen:

1. **Anamnese:** Neben der Allgemeinanamnese (Rauchen, Medikamente etc.) muss bei positiven Befunden unbedingt und gezielt weiter exploriert werden.
2. **Inspektion:** Liegen Primäreffloreszenz (Erytheme, Flecken, Papeln, Bläschen, Tumoren, Hautveränderungen, die unmittelbar aus den krankhaften Veränderungen der Haut entstehen) oder Sekundäreffloreszenz (Hyperkeratosen, Erosionen, Ulzera, Narbe, Zyste, Petechien, Teleangiektasien, entstehen im Verlauf der krankhaften Hautveränderungen oder durch äußere Einflüsse) vor? Verteilungsmuster und Beschaffenheit geben häufig schon eindeutige Hinweise.
3. **Palpation:** Der Tastbefund rundet das Vorgehen ab und ist unverzichtbar.

Im Folgenden soll das Augenmerk vor allem auf MSH- und Zungenveränderungen liegen, die zwar keinen eigentlichen Krankheitscharakter haben, aber dennoch häufig als Problem geklagt werden oder Anlass zur Sorge bilden, weil vonseiten der Patienten Krebs befürchtet wird. Es werden einige typische Normvarianten, Heterotopien und Eigentümlichkeiten beschrieben und Bezug auf bei Rauchern häufig zu findende Veränderungen genommen.

Erscheinung	Auslöser
Anatomische/physiologische Veränderungen/ Normvarianten/Heterotopien	angeboren/entwicklungsbedingt
Traumen	chemisch/thermisch/mechanisch
Infektionen	Bakterien/Pilze/Viren/Protozoen
Autoimmunerkrankungen	
Allergien	
Manifestationen systemischer Erkrankungen	
Tumoren	benigne/maligne (aus der MSH/metastatisch)
idiopathisch	

Tab. 1: Ursachen für Veränderungen der Mundschleimhaut (MSH).

Wangensaumlinie (Linea alba buccalis)
Diese ist eine weißliche, leistenartig verdickt erscheinende Epithelerhebung der Wangenschleimhaut, die wellenförmig auf Höhe der Okklusionsebene verläuft (Abb. 1). Sie stellt ein entwicklungsbedingtes Überbleibsel dar und ihr Erscheinungsbild ist durch das Zusammenwirken verschiedener Faktoren (Druckverhältnisse, Parafunktionen) beeinflusst. Sie kann Anlass zum Wangenkauen (Morsicatio buccarum; Abb. 2) sein. In Fällen von traumatischer Selbstbeschädigung sollte die Beratung dahingehend einwirken, diese zu unterlassen.

Faltenzunge (Lingua plicata)
Es handelt sich um eine häufige (bis 15 Prozent), nicht behandlungsbedürftige, meist angeborene Normvariante der Zungenoberfläche (Einkerbung der Mitte; Abb. 3), die bei stärkerer Ausprägung im Seitenbereich zu tiefen Einkerbungen und Wulsten führen kann (Lingua scrotalis; Scrotum = lat. Hodensack). Die tiefen Furchen können durch Retention von Speiseresten zur Überwucherung durch Bakterien und Pilzen führen. In diesen Fällen kann zur regelmäßigen Zungenreinigung und desinfizierenden Mundspülungen geraten werden (Abb. 4). In seltenen Fällen kann die Faltenzunge u. a. als Teil der Symptomentrias beim Melkersson-Rosenthal-Syndrom oder anderen systemischen Erkrankungen auftreten, manchmal auch in Verbindung mit einer Landkartenzunge.

Spezifische Anamnese	Einmalig oder rezidivierend?	
	Seit wann bestehend?	Beginn plötzlich oder schleichend?
	Schmerzhaft?	Qualität/Intensität/Dauer/Auslöser
	Wachstum	nicht/langsam/rasch
	Systematische Beteiligung?	andere Befunde
Inspektion[4]	Art der Läsion	Primärläsion/Sekundärläsion
	Konfiguration: Form/Anordnung?	z. B.: netzartig, herpetiform …
	Beschaffenheit	sichtbare/tastbare Rauigkeiten, Verdickung?
	Lokalisation und Verteilung	Gingiva, Mukosa, Zunge? zufällig, (a)symmetrisch
	Farbe	rot, livid, weiß, dunkel/schwarz
	andere Zeichen (z. B. Nikolsky), Speichelfluss	
Palpation	bimanuell	Schwellungen, Indurationen, Flukation, Verschieblichkeit, Prallheit, Druckdolenz, Lymphknoten, Abblassung, …
	bidigital	
	bilateral	
Riechen	Fötor	ex ore, ex nasi, alcoholicus …

Tab. 2: Vorschlag zum strukturierten Vorgehen bei Anamnese und klinischer Untersuchung.

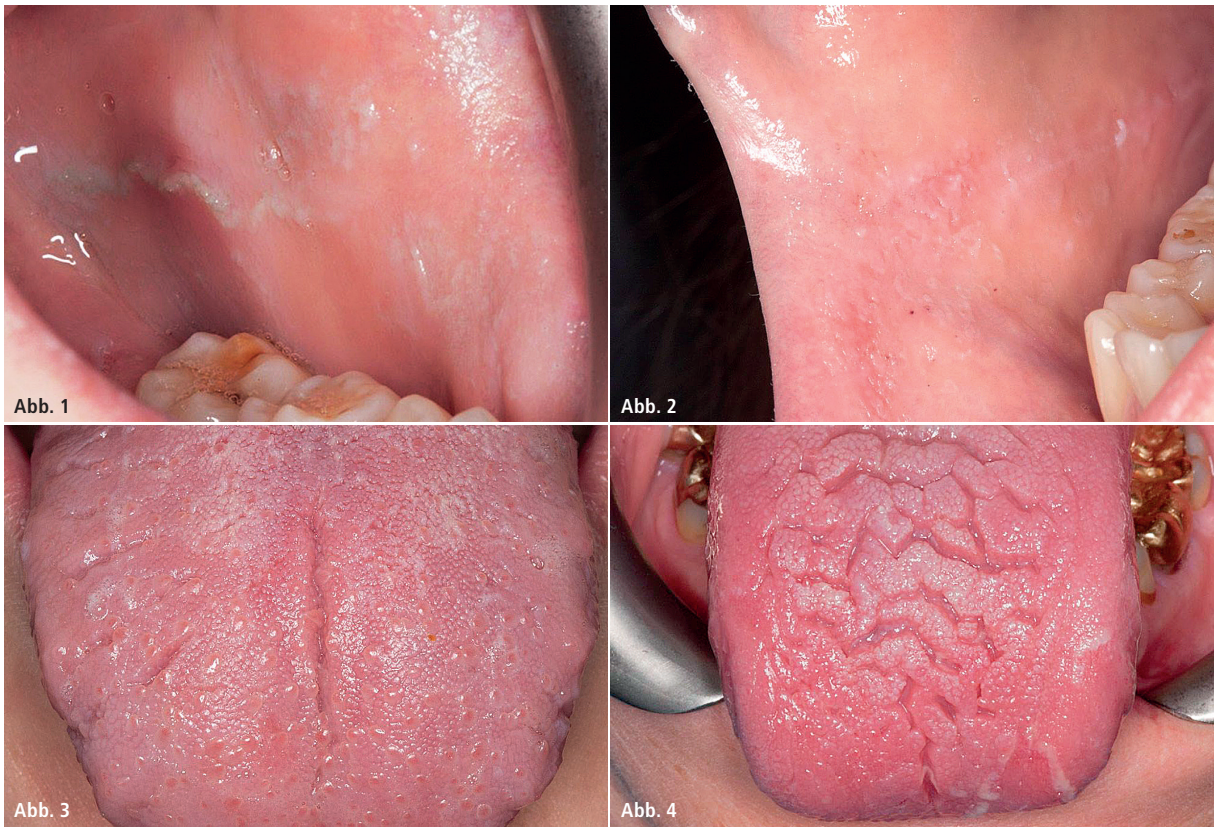

Abb. 1: Wangensaumlinie. – **Abb. 2:** Morsicatio. – **Abb. 3:** Faltenzunge. – **Abb. 4:** Lingua scrotalis.

Substanzzunahme	→ reaktiv			– entzündlich papilläre Hyperplasie – Mukozele	– nekrotisierende Sialometaplasie – Parulis – Parodontalabszess	
	→ Tumor oder Neoplasma		benigne	– epithelial – mesenchymal	– von den Speicheldrüsen ausgehend	
			Zyste	– Epidermoidzyste – Gingivalzyste	– lymphoepitheliale Zyste – laterale/mediane Halszysten	
			maligne	– originär	– metastatisch	
Klinik	→ pigmentiert	generalisiert		– diverse systemische Ursachen		
		lokalisiert	extravasales Blut	– Ekchymosen	– Hämatome	– Petechien
			intravaskulär	– Hämangiome	– Varizen	– Kaposisarkom
			melanozytisch	– Lentigo/Nävus	– Melanom	
Veränderung der Oberfläche			Tattoo			
	→ erythematös, ulzeriert, vesikulär		autoimmun	– LE, BP, SHP, PV		
			erblich	– Epidermolysis bullosa		
			idiopathisch	– erosiver Lichen Planus – Aphthen – Kontaktstomatitis	– Erythema multiforme – Erythroplakie – Medikamenten-induziert	
			mykotisch	– Candida		
			viral	– Herpangina – Herpes simplex – Herpes zoster	– Mononukleose – Varizellen	
	→ weiß		Epithelverdickung	– CIS – epitheliale Dysplasie – Erythema migrans – Haarzellleukoplakie – Haarzunge – Hyperkeratose	– Leuködem – Lichen planus – Nikotinstomatitis – PLEC – White sponge naevus	
			subepithelial	– Fordyce-Flecken – Narben	– gingivale Neugeborenenzyste	
			abwischbarer Debris	– Verbrennung	– Candidose	

LE: Lupus erythematodes
BP: bullöses Pemphigoid
SHP: Schleimhautpemphigoid
PV: Pemphigus vulgaris
CIS: Carcinoma in situ
PLEC: Plattenepithelkarzinom

Tab. 3: Entscheidungsbaum zur Einteilung für orale Läsionen (nach University of Iowa, College of Dentistry[3]).

Landkartenzunge (Lingua geographica)

Hierbei handelt es sich um eine gutartige, wahrscheinlich erblich bedingte, entzündliche Veränderung der Zungenoberfläche. Diese weist unterschiedlich große, disseminierte oder konfluierende gerötete bis ulzeröse Areale mit weißem Randsaum auf (Abb. 5). Es handelt sich um Exfoliationsareale, in deren Zentrum die Papillae fungiformes als rote Punkte erkennbar sind, während die Papillae filiformes verloren gehen. Der Randsaum ist stärker verhornt. Sowohl Größe als auch Gestalt und Lokalisation ändern sich rasch (evtl. innerhalb von Stunden). Die Landkartenzunge kann völlig symptomlos sein und zeitweise verschwinden und einen Zufallsbefund darstellen oder sich durch Zungenbrennen und Empfindlichkeit gegenüber bestimmten Nahrungsmitteln äußern. Häufig tritt sie bereits im Kindes- sowie Jugendalter oder bei Atopikern auf und wird im Alter besser. Manche Menschen berichten vom Auftreten in Verbindung mit histaminreichen Nahrungsmitteln (z. B. Nüsse, Tomaten, Hartkäse, Schokolade) oder scharfen Speisen oder Spüllösungen.

Bei der Beratung sollte auf die Harmlosigkeit hingewiesen und Ernährungscounselling angeboten werden. Die häusliche Mundhygiene sollte perfekt, aber unter Verzicht auf scharfe Essenzen betrieben werden. Eventuell können milde Gerbstoffe (Tees) oder eine entzündungshemmende Hyaluronsäure-

Abb. 5: Landkartenzunge. – **Abb. 6:** Haarzunge. – **Abb. 7:** Fox-Fordyce-Flecken in der Wange. – **Abb. 8:** Leuköde m.

spülung (z. B. Gengigel®) zum Einsatz kommen.

Haarzunge (Lingua villosa/nigra)

Diese ist ebenfalls eine harmlose epitheliale Veränderung der Zungenoberfläche durch eine Verhornungsstörung der Papillae filiformes. Es kommt zu Hyperplasie und Hyperkeratose derselben, wobei die Hornfortsätze bis zu 2 cm (!) verlängert sein können und wie gekämmt oder gescheitelt erscheinen. Bevorzugte Lokalisation ist der mittlere Zungenrücken, die Farbe entsteht durch Einlagerung chromogener Bakterien und kann von gelblich-braun (Abb. 6) bis sehr dunkel reichen. Die Ursache ist unklar, aber es wird eine Veränderung der Mundflora (z. B. durch Kortison, Antibiotika, andere Medikamente) mit dem Zusammenwirken chemischer Einflüsse (z. B. Rauchen, längerfristige Chlorhexidinanwendung, schlechte Mundhygiene) und Xerostomie vermutet. Die Häufigkeit ist in verschiedenen Populationen unterschiedlich und beträgt bis zu zehn Prozent.

Meist bleibt die Haarzunge symptomlos und ist evtl. nur ein ästhetisches Problem. Bei längeren „Haaren" kann aller-

ANZEIGE

Abb. 9: Rauchermelanose. – **Abb. 10:** Rauchergaumen (nach Anfärbung mit Toluidinblau).

dings Kitzeln, Würgereiz oder Halitosis auftreten. Die Therapie der Haarzunge ist oft unbefriedigend, allerdings verschwindet die Erscheinung manchmal spontan oder nach Absetzen des Auslösers wieder. Symptomatisch kann die Anwendung eines Zungenschabers empfohlen werden. Therapieversuche mittels Ernährungscounselling oder Probiotika (z. B. PerioBalance®) können in Erwägung gezogen werden. Differenzialdiagnostisch ist evtl. an Haarleukoplakie (am seitlichen Zungenrand, pathognomonisch für HIV-Infektionen) zu denken.

Fox-Fordyce-Flecken

Diese harmlose Erscheinung ist durch eine Blickdiagnose zu erkennen. Es sind freie (ohne Verbindung zu einem Haar stehende) Talgdrüsen (Abb. 7), die sich an einem ungewöhnlichen Ort des Körpers befinden (heterotop/ektop). Sie können eine beträchtliche Größe erreichen (bis 3 mm!). Am häufigsten kommen sie symmetrisch im Bereich der Mundschleimhaut und der Lippen, aber auch genital (Penis, Skrotum, Vulva) vor. Das Ausdehnen der umgebenden Haut macht die Punkte sichtbarer. Es ist keine Therapie nötig oder möglich.

Veränderungen, die häufig bei Rauchern zu sehen sind

Leuködem

Durch meist beidseitige Verdickung (infolge verstärkter Keratiniserung) und intrazelluläres Ödem kommt es zu einer diffusen Trübung der Mundschleimhaut (Abb. 8), die dabei aber nicht in ihrer Konsistenz verändert erscheint (im Gegensatz zur Leukoplakie). Bei Dehnung (z. B. mit dem Holzspatel) verschwinden die feinen Fältchen. Häufig ist das Leuködem bei Rauchern zu finden und bildet sich bei Rauchstopp zurück. Es kommt aber auch bei Nichtrauchern vor (vor allem bei Farbigen), wobei eine Therapie nicht nötig oder möglich ist. Differenzialdiagnostisch wären flächige Irritationen durch chemische Schädigung möglich.

Rauchermelanose

Bei bis zu 30 Prozent der starken Raucher finden sich vor allem an der Gingiva im Unterkieferfrontzahnbereich bräunliche, diffuse irreguläre Hyperpigmentationen (Abb. 9). Es handelt sich um Melaninablagerungen im Epithel und Bindegewebe. Nach dem Rauchstopp zeigen die Erscheinungen eine langsame Rückbildungstendenz (bis zu drei Jahren). Differenzialdiagnostisch könnte es sich es sich um ethnisch bedingte Pigmentierung handeln.

Rauchergaumen (Leukokeratosis nicotinica palati)

Am harten (seltener am weichen) Gaumen von starken Rauchern findet sich häufig eine schmerzlose, weißliche hyperkeratotische Epithelveränderung, welche die Ausgänge der entzündlich geschwollenen kleinen Speicheldrüsen des Gaumens ausspart (Abb. 10). Diese heben sich als rote Punkte ab. Dadurch entsteht ein typisches „pflastersteinartiges" Bild. Es handelt sich um eine hitzebedingte Schädigung, die sich nach Rauchstopp zurückbildet und keine Präkanzerose darstellt. Dies dient der differenzialdiagnostischen Abgrenzung zur Leukoplakie.

Zusammenfassung

Obwohl das Fach „Orale Pathologie" eine mehrjährige Facharztausbildung darstellt, sollte es selbstverständlich sein, im Rahmen zahnärztlicher Routineuntersuchungen oder -verrichtungen in regelmäßigen Abständen alle Anteile der Mundhöhle – nicht nur die Zähne – in strukturierter Weise auf Veränderungen hin zu kontrollieren.[5,6] Denn bösartige Prozesse mögen zwar selten sein, verlaufen aber häufig lange Zeit schmerzlos und führen erst in einem weit fortgeschrittenen Stadium zu Beschwerden. Das bewusste Hinschauen muss also am Anfang stehen. In den meisten Fällen wird das „Geschaute" glücklicherweise harmlos sein. Aber: MSH-Erkrankungen, die nicht zugeordnet werden können oder unter entsprechender Therapie nicht innerhalb von zwei Wochen verschwinden oder sich bessern, müssen unbedingt einer weiterführenden Diagnostik (Probeexzision, Exzisionsbiopsie) zugeführt werden.

Alle Fotos: © Universitätszahnklinik Wien

Kontakt

Dr. Corinna Bruckmann, MSc
Fachbereich Zahnerhaltung und Parodontologie
Universitätszahnklinik Wien,
Medizinische Universität Wien
Sensengasse 2a
1090 Wien, Österreich
Tel.: +43 1 40070-4785
corinna.bruckmann@meduniwien.ac.at

Bestpreis-Garantie für die Implantologie

MICROSS Knochenschaber

~~55,- €~~
45,- €
zzgl. gesetzl. MwSt.

Für die minimalinvasive Tunneltechnik, steril

BIO PLUS Pythium Oligandrum

Unterstützung in der PA und PI Therapie
durch biologischen Mikroorganismus

NEU

~~ab 199,- €~~
149,- €
für 5 Patientenfälle
zzgl. gesetzl. MwSt.

SAFESCRAPER TWIST Knochensammler

~~ab 126,- €~~
109,- €
zzgl. gesetzl. MwSt.

Gerade und gebogen

SILVER PLUG

NEU

Erfolgreiche Prävention vor Periimplantitis in mehrteiligen Implantaten

129,- €
für 20 St.
zzgl. gesetzl. MwSt.

TRI HAWK TALON SURGICAL

~~ab 599,- €~~
499,- €
à 100 St.
zzgl. gesetzl. MwSt.

Für sicheres endodontisches
und implantologisches Arbeiten

FISIOGRAFT BONE

NEU

139,- €
zzgl. gesetzl. MwSt.

Knochenwachstum nahe am autologen Knochen.
Nano-Hydroxyapatit mit 3-Dimensionaler Schwamm-struktur schafft hohe inter-konnektive Porositäten

Bestellhotline: 0203 - 60 7998 0

zantomed
www.zantomed.de