# Behandlung und Therapieverlauf einer moderaten MIH

**Immer häufiger behandeln wir in unserer Praxis Kinder mit einer sogenannten Molaren-Inzisiven-Hypomineralisation (MIH). Laut Krämer et al. (2022) wird die weltweite Prävalenz auf 13 Prozent geschätzt.[7] Dieser Schmelzdefekt stellt uns jedes Mal wieder vor die Herausforderung, Kinder mit Zähnen in den verschiedensten Stadien des Defektes und somit auch unterschiedlichen Beschwerden, individuell und bestmöglich zu versorgen. Dieser Fallbericht schildert den Behandlungsverlauf bei einem fünfjährigen Kind mit milder Form der MIH.**

**Yvonne Bock**



Etwa ein Drittel der Patienten hat im Falle einer MIH aufgrund von Defekten oder Läsionen akute Beschwerden in Form von Hypersensibilität und Schmerzen. Laut einer Zusammenfassung des MIH-Weltkongresses in den News der Seite die Zahnarztwoche[6] gibt es noch immer keine präventionsorientierten Maßnahmen gegen das Krankheitsbild MIH. Die Verantwortung liegt laut Koch in der fach- und kindgerechten Behandlung der Kinder. Eine Unterstützung der Praxen durch Handlungsempfehlungen bietet der aktualisierte Leitfaden der European Academy of Paediatric Dentistry.[10] Auch ist die Beratung der Eltern häufig eine herausfordernde Aufgabe, da diese meist gar nicht wissen, womit sie es zu tun haben. Die Angst vor eigenen Fehlern oder einer ernsthaften Erkrankung ihres Kindes ist in den meisten Fällen verständlicherweise groß. Ihnen sollte daher vorab vermittelt werden, dass es bei der MIH keinen Schuldigen und keine offensichtliche und wissenschaftlich fundierte Ursache für die MIH gibt.

So auch bei Oskar, einem 5-jährigen männlichen Neupatienten. Den besorgten Eltern war die auffällige Braunfärbung der bereits durchgebrochenen Zähne 16, 26 sowie 36 aufgefallen, weshalb sie unsere Praxis aufsuchten.

Der junge Patient äußerte Beschwerden bei der Aufnahme von sehr kalten Speisen und Getränken. Im Folgenden werden die ausführliche Erstuntersuchung sowie die Aufklärung von Eltern und Kind geschildert.

| | | | | | | | | | | | | | | | |
|---|---|---|---|---|---|---|---|---|---|---|---|---|---|---|---|
| f | f | MIH | f | f | f | | | | | f | f | f | MIH | f | f |
| 18 | 17 | 16 | 15 | 14 | 13 | 12 | 11 | 21 | 22 | 23 | 24 | 25 | 26 | 27 | 28 |
| | | | 55<br>85 | 54<br>84 | 53<br>83 | 52<br>82 | 51<br>81 | 61<br>71 | 62<br>72 | 63<br>73 | 64<br>74 | 65<br>75 | | | |
| 48 | 47 | 46 | 45 | 44 | 43 | 42 | 41 | 31 | 32 | 33 | 34 | 35 | 36 | 37 | 38 |
| f | f | i. D. | f | f | f | | | | | f | f | f | MIH | f | f |

**Tab. 1:** Schematische Darstellung der Behandlungsempfehlung für Molaren je nach Schweregrad der Strukturanomalie. (© OEMUS MEDIA AG, Quelle: Yvonne Bock [2022])

## Anamnesen

**Allgemeinmedizinische Anamnese**
- Keine systemischen Vorerkrankungen
- Keine Medikamenteneinnahme
- Allergien oder Unverträglichkeiten sind nicht bekannt

**Ernährungsanamnese**
Die Eltern achten aufgrund der aufgefallen Zahnanomalie auf zuckerarme Ernährung: Gesunde Mischkost, Wasser und Tee, ganz selten Saftschorle oder Süßigkeiten.

**Pränatale Anamnese**
Die Mutter hat laut eigener Aussage vor oder während der Schwangerschaft keine Antibiose eingenommen und hatte auch keine Erkrankungen. Ihre Ernährung besteht seit Jahren aus gesunder Mischkost. An Getränken hat sie hauptsächlich Tee und Wasser, teils mit Geschmack, in der Schwangerschaft zu sich genommen. Auf die Frage einer Zangen-, oder Glockengeburt verneint die Mutter. Es gab keine Auffälligkeiten oder Probleme bei der Spontangeburt.

## Zahnmedizinische Anamnesen

**Fluoridanamnese**
Der Patient hat unregelmäßig D-Fluoretten® bekommen, bis ca. zum zweiten Lebensjahr. Seitdem putzt Mutter mit elmex Zahnpasta für Kinder, mit 1.000 ppm Fluoridanteil nach, möchte jetzt umsteigen auf elmex Junior 1.400 ppm. Die Mutter benutzt Jodsalz mit Fluorid für die Nahrungszubereitung.

**Mundhygieneanamnese**
Der Patient putzt unter Kontrolle eines Elternteils zwei bis drei Mal täglich die Zähne mit einer elektrischen Kinderzahnbürste, da die Eltern Angst vor Karies haben. Es wurden noch keine zahnärztlichen Prophylaxemaßnahmen oder professionelle Zahnreinigung (PZR) bei Oskar durchgeführt. Mundspülungen, Zahnseide oder andere Hilfsmittel für die häusliche Mundhygiene werden nicht benutzt.

## Befunde

**Allgemeinmedizinischer Befund**
Körpergröße und Gewicht des 5-jährigen Patienten war seines Alters entsprechend und unauffällig.

**Extraoraler Befund**
Es lagen keine extraoralen Hinweise auf pathologische Veränderungen vor.

**Intraoraler Befund**
Die Mundschleimhaut war unauffällig und wies keine pathologischen Befunde auf.

**Klinischer Befund**
Zahnmedizinische Untersuchung und Diagnose: Vollständiges Gebiss mit Milchmolaren 4er, 5er und Milcheckzähnen 3er im Ober- und Unterkiefer sowie bleibenden Zähnen in der Front und vorhandenen Molaren 16, 26, 36, 46. 17, 27, 37, 47, sowie alle 8er fehlen. Das Gebiss ist kariesfrei.
Zahn 46 ist im Durchbruch (i. D.). Zwei Drittel sichtbarer Bereich ohne Befund.

## Befundschema

Befundschema siehe Tabelle 1.

**Spezielle Befunde zur Situation der Zahnhartsubstanz/Fotodokumentation**
Die Zähne 16, 26 (Abb. 1+2) weisen deutliche und Zahn 36 (Abb. 3) leichte



Anzeige

DENTABILITY akademie

PROPHYLAXE, DIE SICH RECHNET.

**Struktur statt Bauchgefühl**
Prophylaxe wirtschaftlich planen, organisieren und im Team sicher umsetzen.

**Abrechnung mit Konzept**
Leistungen erkennen, dokumentieren und leistungssicher abrechnen.

**Mehrwert für Praxis & Patienten**
Individuelle Konzepte, bessere Abläufe und ein Team, das weiß, warum Prophylaxe zählt.

PROPHYLAXE MANAGEMENT

Von Abrechnung bis Wirtschaftlichkeit

- Online-Kurs auf Abruf
- Für ZFA mit Prophylaxekenntnissen, ZMP & DH
- 12,5 Stunden mit Zertifikat

Jetzt Kurs entdecken!
dentability-akademie.de

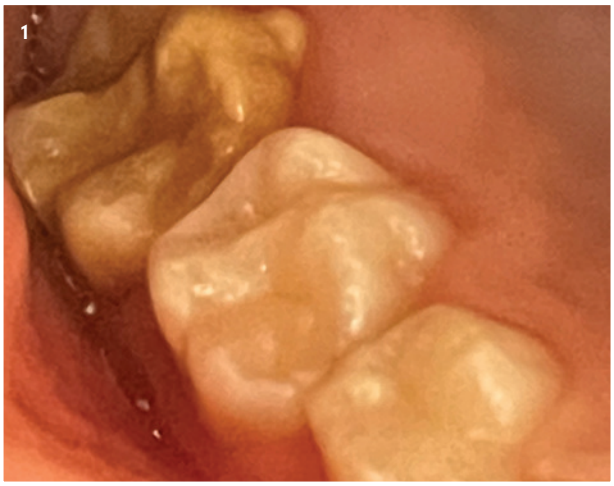

**Abb. 1–3:** Zähne 16, 26, 36 MIH.



Merkmale der MIH auf. Bei den Zähnen 16 und 26 weist das Tuberculum carabelli eine starke Ausprägung auf. Die Schmelzoberfläche ist intakt und bei vorsichtiger Abtastung mit WHO-Sonde stabil.

## Diagnose

**Diagnose durch Dr. D. Harpain bei der Erstuntersuchung:** Milde MIH, eingestuft nach dem Darstellungsschema nach Lygidakis (Tabelle 2) an den Zähnen 16, 26, 36.

**Epikrise**

Die abschließende Beurteilung des momentanen Zustands der Zähne ist laut Dr. Harpain stabil. Eine Neubeurteilung erfolgt nach der geplanten Versiegelung der Zähne.

**Prognose**

Eine sichere Prognose kann aufgrund verschiedener Faktoren, wie Adhärenz des Patienten und seiner Erziehungsberechtigten sowie unvorhersehbaren Schäden am Zahn nicht angegeben werden. Im Allgemeinen haben MIH-Zähne eine kürzere Lebensdauer als ein Zahn mit pathologisch einwandfreier Grundsubstanz unter gleichen Voraussetzungen.

**Behandlungsplan**

Gemeinsam mit den Eltern wird die Durchführung einer Kinderprophylaxe einschließlich Putztraining mit elektrischer Zahnbürste beschlossen, um die häusliche Mundhygiene zu optimieren. Der Patient soll spielerisch über die Pflegemaßnahmen seiner besonderen Zähne aufgeklärt und sensibilisiert werden. Im Anschluss wird eine Intensivfluoridierung mittels Fluoridlack MI Varnish (GC Europe) durchgeführt. Zeitnah bekommt der Patient einen Folgetermin, in dem eine PZR mit anschließender Versiegelung der Zähne mit Glasionomerzement Fuji Triage® (GC Europe) erfolgen soll.

**Behandlungsverlauf**

- Zähne angefärbt, mit Eltern und Kind Schwachstellen und Prädilektionsstellen besprochen.
- Indices API/SBI aufgenommen und dokumentiert.
- Zahnputztraining mit dem Kind durchgeführt, mittels Oral-B-Zahnbürste und Sensitiv Clean-Kopf.
- Mit einer weichen Bürste und Polierpaste Proxyt® fein mit Abrasionswert 7 (Ivoclar Vivadent) Restbeläge lokalisiert entfernt.
- Intensivfluoridierung mittels Fluoridlack.
- Befunde mit Eltern besprochen und Maßnahmen zur häuslichen Mundhygiene erläutert.

| Schweregrad | Symptome | Alter | Therapie |
|---|---|---|---|
| Mild | weiß-braune Opazitäten ohne Schmelzdefekte<br>keine Hypersensitivität | 6–16 Jahre | Fluoridierung<br>CPP-ACFP<br>Versiegelung |
| | weiß-braune Opazitäten + Schmelzdefekte<br>+ ggf. Hypersensitivität | 6–9 Jahre | Glasionomerzement |
| | weiß-braune Opazitäten + Schmelzdefekte<br>+ ggf. Hypersensitivität | 7–16 Jahre | Kompositrestauration |
| | weiß-braune Opazitäten + größere Schmelzdefekte<br>+/– erhöhtes Kariesrisiko + Hypersensitivität<br>(reversible Pulpitis) | 6–16 Jahre | konfektionierte<br>Stahlkrone |
| Schwer | weiß-braune Opazitäten + größere Schmelzdefekte<br>+/– erhöhtes Kariesrisiko + irreversible Pulpitis | 8–10 Jahre | Extraktion<br>+ kieferortho-<br>pädische Lösung |

**Tab. 2:** Schematische Darstellung der Behandlungsempfehlung für Molaren je nach Schweregrad der Strukturanomalie. (© OEMUS MEDIA AG, Quelle: Krämer 2022 [modifiziert nach Lygidakis])

Anzeige

| | MIH | Karies | Fluorose |
|---|---|---|---|
| **Betroffene Zähne** | permanente 1er, 2er und 6er, ja nach Definition auch Milch 5er (HSPM), sehr selten Prämolaren oder 7er | potenziell alle Zähne, bei Grundschulkindern häufig Kaufläche der 6er und Approximalkaries an den Milchmolaren | potenziell alle bleibenden Zähne, vorzugsweise aber Frontzähne und 6er |
| **Erscheinungsbild** | weißlich-gelbe bis gelb-braune, deutlich umschriebene Opazitäten, meist unterschiedliche Schweregrade in einem Gebiss | kreidig weiße Entkalkungen (aktive Schmelzkaries), im Spätstadium Kavitäten in den Fissuren oder approximal und z. T. an den Frontzähnen gingival | weiße bis braune Verfärbungen in Form von Flecken oder Streifen auf der Zahnschmelz-oberfläche |
| **Lokalisation** | Höckerbereiche der 6er, zentralere Bereiche der Glattflächen bei Schneidezähnen | v. a. Kaufläche/Fissuren 6er | Inzisalkanten, Höckerspitze, Bukkalflächen |
| **Ursache** | nicht genau bekannt, wahrscheinlich multifaktoriell | Bakterien im Zahnbelag, die den Zucker zu Säure verarbeiten und dadurch die Zahnhartsubstanz demineralisieren | durch hohe Fluoridaufnahme während der Zahnentwicklung (v. a. bis zum 3. Lebensjahr) z. B. durch Fluoridtabletten oder fluoridiertes Trinkwasser in Kombination mit Verschlucken von fluoridhaltiger Zahnpasta |
| **Empfindlichkeit** | oftmals empfindlich bei kalten/heißen Speisen/ Getränken bzw. beim Zähneputzen, bei Berührung oder kalter Luft | bei Kavitation ggf. schmerzhaft bei Zuckerimpulsen | resistenter gegen Karies, meist nur ein ästhetisches Problem, bei stärkerer Ausprägung sind Überempfindlichkeiten möglich |

**Tab. 3:** Differenzialdiagnose bei Schmelzdefekten. (© OEMUS MEDIA AG, Quelle: Schmöckel, 2019[15])



- Bei Akzeptanz des Patienten wird elmex® Repair & Prevent Zahnpasta (CP GABA) mit Arginin und Zink sowie wöchentlich eine Anwendung mit GC MI Paste Plus (GC Europe) empfohlen.

**Differenzialdiagnose**

Bei der Unterscheidung verschiedener Schmelzdefekte ist es notwendig, einige spezifische Aspekte der Erkrankungen zu kennen. Eine Amelogenesis imperfecta ist in diesem Falle auszuschließen, da keine familiäre Vorerkrankung bekannt ist und nur die bleibenden Molaren betroffen sind. In einem Artikel zur Differenzialdiagnose erschien eine sehr gute Übersicht und Hilfestellung zur diagnostischen Untersuchung[15] (Tab. 3). Viele Publikationen zur Hypomineralisation seien ungenau, heißt es von Ghanim et al. (2015), da viel zu oft nicht genau unterschieden werden kann zwischen MIH und sehr ähnlich aussehenden Defekten.[3] Bei der Anamnese muss schon sehr genau nachgefragt und zwischen medikamentösen, traumatischen und multifaktoriellen Ursachen unterschieden werden.

**Tabelle 3**

Differenzialdiagnose bei Schmelzdefekten.

**Weiterführende Maßnahmen**

Die Eltern wurden ausführlich über das Krankheitsbild der Molaren-Inzisiven-Hypomineralisation, deren möglichen Verlauf sowie über typische Symptome und Folgen wie Hypersensibilität, erhöhte Frakturgefahr und erhöhten Behandlungsaufwand im Laufe der Erhaltungstherapie aufgeklärt. Im Gespräch wurden zudem die möglichen Therapieoptionen der betroffenen Zähne erläutert. Diese umfassen unter anderem die Versiegelung oder Überkappung mit fluoridfreisetzendem Glasionomerzement, Kompositfüllungen sowie

| | Amelogenesis imperfecta | Schmelzveränderung am permanenten Zahn aufgrund von Milchzahntrauma | Turner-Zahn |
|---|---|---|---|
| | gesamtes Gebiss, Ausprägungsgrad kann von Zahn zu Zahn und auch von Generation zu Generation stark variieren | i. d. R. mittlere Schneidezähne, meist im OK | v. a. OK-Schneidezähne und -prämolaren, unter Milchzähnen mit eitriger Infektion |
| | familiäre Häufung, Schmelzdefekte treten meist als Grübchen unterschiedlicher Größe in meist normal dickem Schmelz auf | weißlich-gelbe bis bräunliche Verfärbungen, z. T. auch Strukturveränderungen | meist begrenzte weiße bis bräunliche opake Stellen sowie Hypoplasien mit Defektbildungen, Restgebiss oft kariös |
| | gesamter Zahn | je nach Art der Verletzung nach Milchzahntrauma | fehlgebildete Krone und/oder Wurzel |
| | genetisch bedingt (meist autosomal dominant vererbt), Familienanamnese | (anamnestisch) Milchzahntraumata in den ersten Lebensjahren mit z. B. Intrusions- oder schweren Luxationsverletzungen, wobei der Zahnkeim geschädigt wurde | apikale Milchzahnparodontitis mit eitriger Infektion |
| | je nach Schweregrad sehr verschieden, oftmals sehr empfindlich v. a. bei kalten/heißen Speisen/ Getränken | je nach Schweregrad sehr verschieden | je nach Schweregrad sehr verschieden |



gegebenenfalls eine spätere Versorgung mit konfektionierten Stahlkronen. Ebenso erfolgte eine Aufklärung über Eigenkosten im Laufe der Therapie.
Auf Nachfrage der Eltern habe ich sie über die Möglichkeiten einer verringerten Lebensdauer, unvorhersehbaren Prognose und eventuellen Verlust der Zähne informiert und zum Abschluss einer Zahnzusatzversicherung geraten.
Zudem wurde meinerseits ein Recalltermin alle drei Monate angeraten, dazu zwei Mal jährlich Kinderprophylaxe und ebenfalls zwei Mal jährlich PZR mit anschließender Intensivfluoridierung, um das Kariesrisiko zu minimieren.
Die Familie wurde mit einem Folgetermin für die geplante PZR mit anschließender Versiegelung verabschiedet.

*Die Verfasserin des Textes pflegt keinerlei wirtschaftliche oder persönliche Verbindung zu den genannten Unternehmen.*

Abbildungen: © Yvonne Bock

## kontakt.

**Yvonne Bock, B.Sc.**
Neuwallmodener Straße 28
38729 Langelsheim
praevmanagement-y.-bock@t-online.de

Infos zur Autorin

Literatur