

Premium-Zirkonoxid als Allrounder im Labor

In der modernen Zahntechnik wird sowohl aus Gründen der Biokompatibilität als auch aus betrieblichen Überlegungen heraus zunehmend versucht, bei der Herstellung von Zahnersatz auf eine möglichst geringe Anzahl unterschiedlicher Materialien zurückzugreifen. Besonders gefragt sind in diesem Zusammenhang multiindikative Werkstoffe wie beispielsweise Premium-Zirkonoxid.

Aus zahntechnischer Sicht ist die Reduktion der Materialvielfalt im Mund des Patienten ein interessanter und zielführender Ansatz. Nicht ohne Grund waren hochgoldhaltige Legierungen lange Zeit das Maß aller Dinge bei den Gerüstwerkstoffen – ihre physikalischen Eigenschaften ließen sie zu der Allroundlösung für zahlreiche Indikationen werden. Das brachte sowohl Vorteile in Sachen Verträglichkeit als auch bei der Verarbeitung mit sich: Die Minimierung materialbedingter Wechselwirkungen sowie ein reibungsloser Workflow sind dabei als entscheidende Aspekte zu nennen. Wegen des stark gestiegenen Goldpreises lassen sich hochgoldhaltige Arbeiten allerdings immer seltener umsetzen. Mit Zirkonoxid steht dem zahntechnischen Labor heute

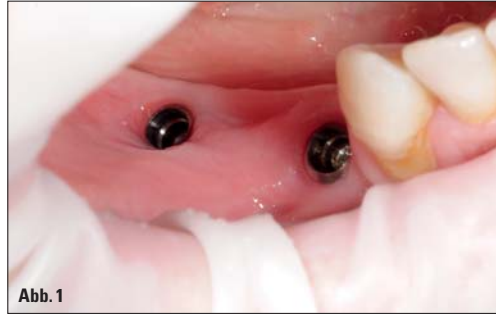

Abb. 1

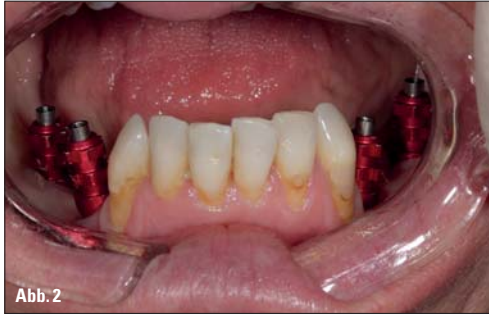

Abb. 2

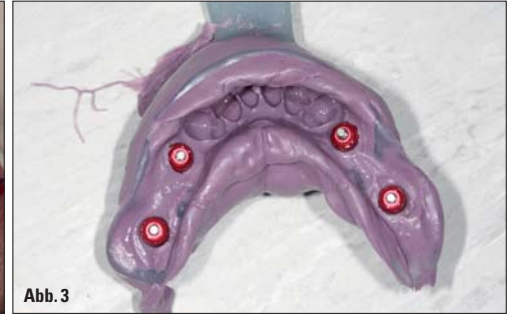

Abb. 3

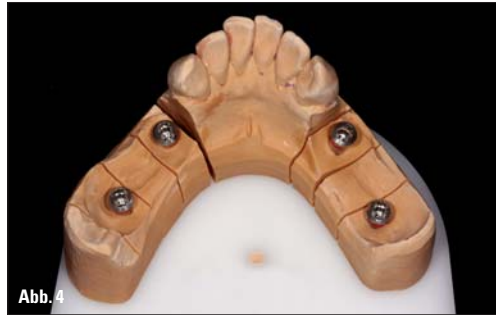

Abb. 4

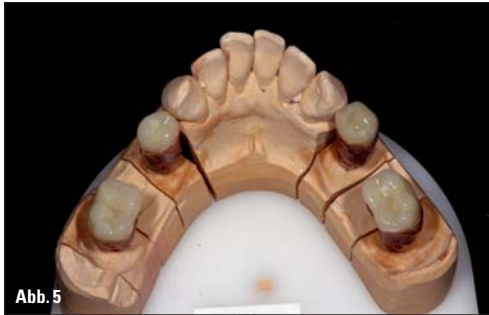

Abb. 5

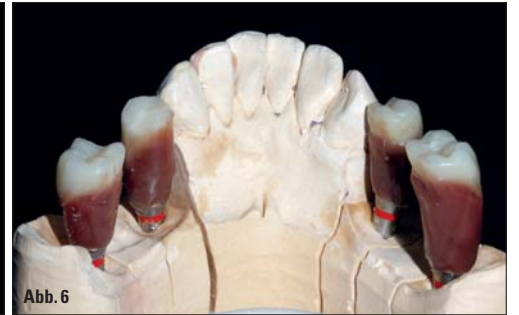

Abb. 6

Fall 1 – **Abb. 1:** Die Implantate an den Positionen 44 und 46 nach der Einheilung. – **Abb. 2:** Auf die Implantate aufgeschraubte Transferpfosten. – **Abb. 3:** Nach der Abdrucknahme: Abformlöffel mit Abformmasse und Transferpfosten. – **Abb. 4:** Das Meistermodell mit Modellimplantaten. – **Abb. 5:** Das Wax-up mit aufgesetzten Konfektionszähnen ... – **Abb. 6:** ... lässt die Dimensionen der späteren Versorgung erahnen.

ANZEIGE

2. RHEINLAND-PFÄLZISCHER ZAHNTECHNIKER-TAG

Schloss Waldhausen

Demographischer Wandel Welche Chancen für die Zahntechnik?

Mittwoch, 08. Mai 2013 • 13:00 Uhr

PROGRAMM

- **ZTM Manfred Heckens**, Landesinnungsmeister - Begrüßung
- Gesundheitsminister des Landes Rheinland-Pfalz **Alexander Schweitzer** - Grußwort
- **Sanitätsrat Dr. med. dent. Michael Rumpf**
Präsident der Landes Zahnärztekammer Rheinland-Pfalz - Grußwort
- **ZTM Frank Poerschke**
Marketing im Dentallabor – Zwei Welten prallen aufeinander
- **Dr. med. dent. Helmut Steveling**
Klassische Prothesen als Altersversorgung versus Implantologie als Mittel der Wahl
— PAUSE —
- **Dr. med. dent. Karl-Heinz Nagel & ZTM Andreas Klar**
Intraoral im Team lösen – Zahnarzt und Zahntechniker
- **ZTM Guido Bader**
Wie viel Meister darf es sein und reicht unsere Ausbildung um Meister von Morgen zu werden?
- **Podiumsdiskussion** - Quo vadis Zahntechnik 2030?
ZTM Frank Poerschke, ZTM Guido Bader, Enrico Steger
- **Enrico Steger**
Neue Aussichten für Zirkon und CAD/CAM
- Band: **SOUL MACHINE** - Musik
- im Anschluss: **Rheinhessen-Vesper**

Eine Veranstaltung der

Anmeldung unter:
zti-rheinland-pfalz@t-online.de
TAGUNGSPAUSCHALE 25 €

zti ZAHNTECHNIKER-INNUNG
RHEINLAND-PFALZ
www.zti-rheinland-pfalz.de

jedoch ein Werkstoff zur Verfügung, der ebenfalls über ein sehr großes Indikationsspektrum verfügt und der sich darüber hinaus bestens in das Zeitalter der Digitalisierung einfügt.

Die hochtransuzente Variante dieses Materials, das sogenannte Premium-Zirkonoxid, sowie die speziell darauf abgestimmten Verblendkeramiken eröffnen dem Zahntechniker ganz neue Gestaltungsmöglichkeiten. Was genau heute machbar ist, zeigen die folgenden drei Fallbeispiele.

Falldarstellung

1. Fall – Seitenzahnversorgung im Unterkiefer

In unserem ersten Fall ging es um die Seitenzahnversorgung eines nur zur Hälfte bezahnten Unterkiefers. Hier waren lediglich noch die Front- und Eckzähne erhalten, die Positionen 4 bis 6 waren auf beiden Seiten zahnlos. Auf ausdrücklichen Wunsch der Patientin hin entschieden wir uns für eine festsitzende Versorgung, obwohl eine teleskopierende Arbeit ebenfalls denkbar gewesen wäre.

Auf jeder Seite sollten je zwei Implantate gesetzt werden. Die 3-D-Planung ergab, dass aufgrund des dünnen Kieferknochens der Patientin sowie der Lage des Kieferknochenervs im Bereich der 6er lediglich sehr kurze Implantate infrage kommen würden. Aus diesem Grund griff der Behandler hier auf Implantate mit einer Länge von 6mm und einem Durchmesser von 4,1mm zurück (Standard Implantat SLA RN, Straumann, Freiburg im Breisgau), während an den Positionen 34 und 44 12-mm-Implantate mit einem Durchmesser von 3,3mm gesetzt werden konnten (Abb. 1). Auf Grundlage der Unterkieferabformung mit den eingeschraubten Transferpfosten

(Abb. 2 und 3) fertigten wir im Labor das Modell an (Abb. 4). Im nächsten Schritt erfolgte das Wax-up für die Abutmentkonstruktion (Abb. 5 und 6). Auf den Wachsunterbau wurden Konfektionszähne aufgestellt, sodass diese eine Gesamtlänge von 2 cm erreichten. Auf diese Weise konnten wir bereits in diesem Stadium abschätzen, mit welchen Größenverhältnissen wir es später zu tun bekommen würden. Schließlich galt es, zu große Hebelkräfte zu vermeiden – insbesondere bei den kleinen Implantaten an den 6er-Positionen.

Die Planung der individuellen Abutments fand am Computer statt (Cercon art, DeguDent, Hanau), wobei vor allem an den Positionen 34 und 44 das hohe Gingivaniveau zu berücksichtigen war. Die mit einem CAM-Fräsergerät (Cercon brain expert, DeguDent, Hanau) laborintern gefertigten, voreingefärbten Zirkonoxid-Custom-Abutments (Cercon ht medium, DeguDent, Hanau) (Abb. 7) wurden im Anschluss nochmals farblich angepasst und im Sinterofen fertiggestellt (Abb. 8). Danach konnten sie mit der Klebebasis zusammengesetzt (Abb. 9 und 10) und zur Überprüfung auf dem Modell angebracht werden (Abb. 11). Für die spätere Übertragung auf die Mundsituation wurden die Abutments zusätzlich mit Positionierschlüsseln verblockt (Abb. 12 und 13). Der Scan des mit den Abutments bestückten Modells diente daraufhin als Grundlage für die computergestützte Planung der Brücken (3Shape by DeguDent, DeguDent, Hanau). Die Brückengerüste wurden mithilfe eines CAM-Fräsergeräts (Cercon brain expert, DeguDent, Hanau) aus einem Zirkonoxid-Rohling (Cercon ht, DeguDent, Hanau) herausgearbeitet. Dabei reduzierten wir jeweils das Brückenglied an Position 4, um eine

spätere Vollverblendung zu ermöglichen (Abb. 14). Unter Berücksichtigung der höheren Kaukräfte im Seitenzahnbereich designten wir die 5er und 6er hingegen vollanatomisch, für sie war eine Charakterisierung mittels Mal Farben vorgesehen. Für die Individualisierung der 4er setzten wir eine speziell auf das Gerüstmaterial abgestimmte Verblendkeramik (Cercon ceram Kiss, DeguDent, Hanau) ein. Gerade im Zahnhalsbereich mussten wir aufgrund der vorhandenen Mundsituation mit einer hohen Lachlinie und nach zervikal sehr chromatischen Nachbarzähnen eine besonders intensive Färbung vornehmen (Abb. 15 und 16). Mit dieser Anpassung an die Restbeziehung kamen wir zu einem ästhetisch ansprechenden Ergebnis (Abb. 17).

2. Fall – Frontzahnrestauration bei schwieriger Ausgangslage

Bei unserem zweiten Fall galt es, zwei Frontzähne im Oberkiefer zu ersetzen. Zu diesem Zweck wurden an Position 21 und 22 Implantate (Bone Level, Straumann, Freiburg im Breisgau) inseriert (Abb. 18). Insgesamt hatten wir es dabei mit einer außergewöhnlichen und schwierigen Biss-situation zu tun: Die oberen 3er waren nicht angelegt und aufgrund des gegebenen Knochenangebots mussten die Implantate sehr nahe beieinander und darüber hinaus im schrägen Winkel zur Einschubrichtung in den Kiefer eingebracht werden. Für eine provisorische Versorgung sowie für die Optimierung der gingivalen Verhältnisse wur-

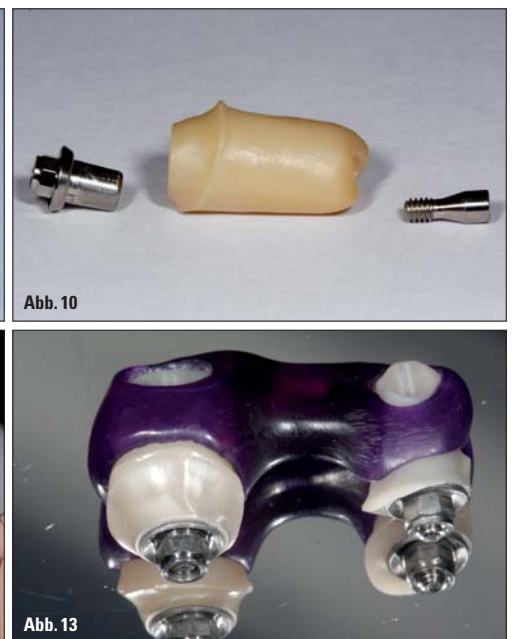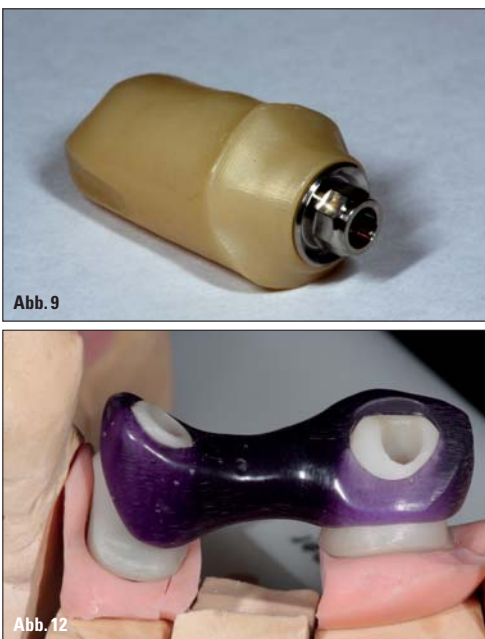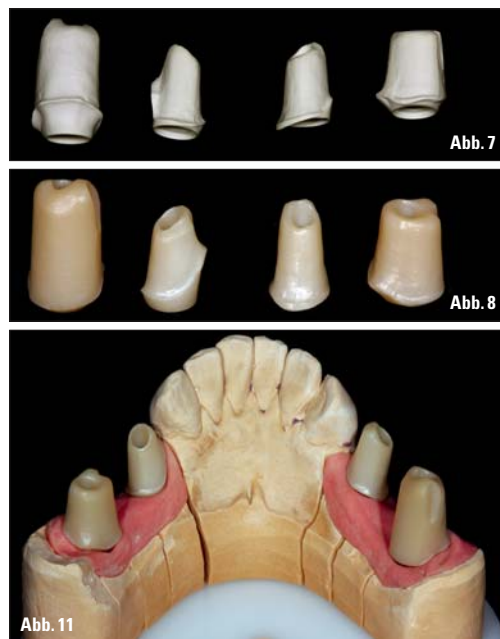


Abb. 7: Die laborintern gefertigten, voreingefärbten Custom-Abutments aus Zirkonoxid (Cercon ht medium, DeguDent, Hanau) vor ... – Abb. 8: ... sowie nach farblicher Feinabstimmung und Sinterprozess. – Abb. 9: Detailaufnahme des Abutments mit der zugehörigen Klebebasis. – Abb. 10: Titanklebebasis und Zirkonoxid-Abutment werden zusammengesetzt. – Abb. 11: Überprüfung der Abutments auf dem Modell mit Zahnfleischmaske. – Abb. 12: Zur Übertragung auf die Mundsituation ... – Abb. 13: ... werden die Abutments mit einem Positionierschlüssel verblockt.

aufgrund der gegebenen Platzverhältnisse labial nur minimal von den Abutments bedeckt sein würden – und das bei geringer Wandstärke (Abb. 20). Aus diesem Grund entschieden wir uns hier für ein klassisches, eingefärbtes Zirkonoxid (Cercon base medium, DeguDent, Hanau), denn eine zu hohe Lichtdurchlässigkeit hätte möglicherweise zu einem Durchscheinen der Klebebasen führen können. Nachdem die Abutments gefräst (Cercon brain expert, DeguDent, Hanau), mit den Klebebasen zusammengesetzt und zur Überprüfung auf dem Modell angebracht worden waren (Abb. 21), folgte die Fertigung der Kronen. Aus transluzentem Zirkonoxid (Cercon ht,

Transluzenz aus (Abb. 24). Auf Basis des besonders lichtdurchlässigen Gerüstwerkstoffs konnten wir mithilfe einer extra auf Zirkonoxid zugeschnittenen Ver-

blendkeramik (Cercon ceram Kiss, DeguDent, Hanau) trotz der schwierigen Ausgangslage ein überzeugendes Ergebnis erzielen – sowohl hinsichtlich der Pa-

rameter Farbe und Transluzenz als auch bezogen auf das Breiten- bzw. Längenverhältnis (Abb. 25).

Fortsetzung auf Seite 16 ZT

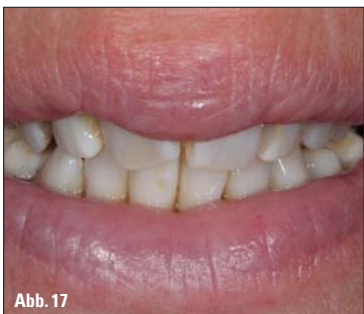
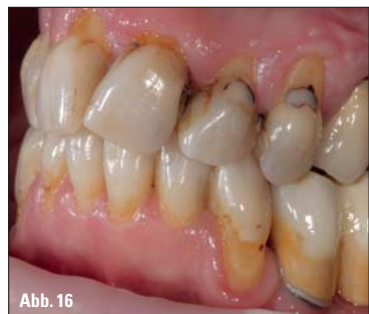
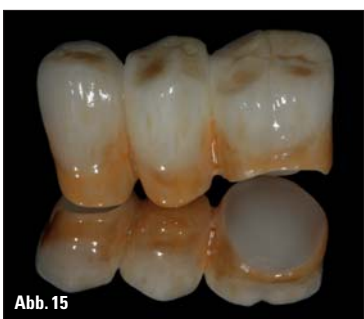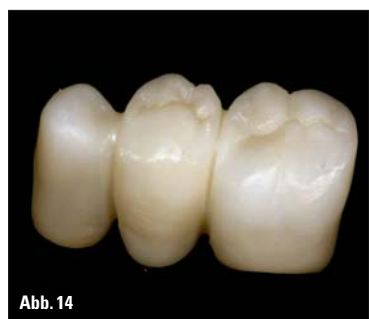Abb. 14: Das Brückengerüst aus Zirkonoxid (Cercon ht, DeguDent, Hanau) – schön zu erkennen das reduzierte Brückenglied an Position 4. – Abb. 15: Die fertig individualisierte bzw. charakterisierte Arbeit mit intensiver Färbung im Halsbereich. – Abb. 16: Das endgültige Ergebnis ... – Abb. 17: ... ergibt zusammen mit der Restbeziehung der Patientin ein stimmiges Gesamtbild.

den die Implantate zunächst mit Kunststoffabutments und -kronen versehen. Auf Basis der Abformung erstellten wir im Labor das Modell mit Zahnfleischmaske, auf dem im nächsten Schritt das Wax-up der beiden Kronen erfolgte (Abb. 19). Für die Planung der Abutments griffen wir dann erneut auf eine CAD-Software (Cercon art, DeguDent, Hanau) zurück. Dabei stellte sich heraus, dass die Titanklebebasen

DeguDent, Hanau) stellten wir mithilfe eines CAM-Fräsgeräts (Cercon brain expert, DeguDent, Hanau) die dazunötigen Gerüste her (Abb. 22), die auf Wunsch des Behandlers verblockt wurden (Abb. 23). Die abschließende ästhetische Gestaltung der Versorgung stellte eine besondere Herausforderung dar, denn die Nachbarzähne zeichneten sich durch eine sehr hohe, fast schon glasig wirkende

ANZEIGE

B.S.D. IDS Highlights

Hyper-Dent Laborabrechnung

- Intelligente Software, die sich an Ihre Abrechnung gewöhnt
- Optimierung der täglichen Abrechnung und Auftragserfassung nach BEL und BEB


Dent-Expert Pro32

- Organisation und Optimierung von Laborabläufen
- Terminierung von Arbeiten anhand der eigenen Fertigungszeit und der Laborkapazität


Dentalnetzwerk.de

Über das Dentalnetzwerk.de kann Ihr Kunde Ihnen Aufträge und Kostenvoranschläge unkompliziert Online übermitteln. Mit diesen Aufträgen kann ein Austausch von Dokumenten, wie z.B. Patientenbilder oder Scan-Daten, erfolgen. Dabei muss das Dentalnetzwerk.de noch nicht einmal installiert werden, da es direkt im Internet läuft.


- Das Dentalnetzwerk.de kann sowohl von Dentallaboren, Fräszentren als auch Zahnarztpraxen benutzt werden
- Schnelle Auftragsabwicklung durch einfache Oberfläche und grafisches Zahnschema für die Eingabe der Auftragspositionen
- Austausch von beliebigen Dokumenten, wie z.B. Patientenbilder, Scandaten, XML-Daten für die digitale Abrechnung und vieles mehr




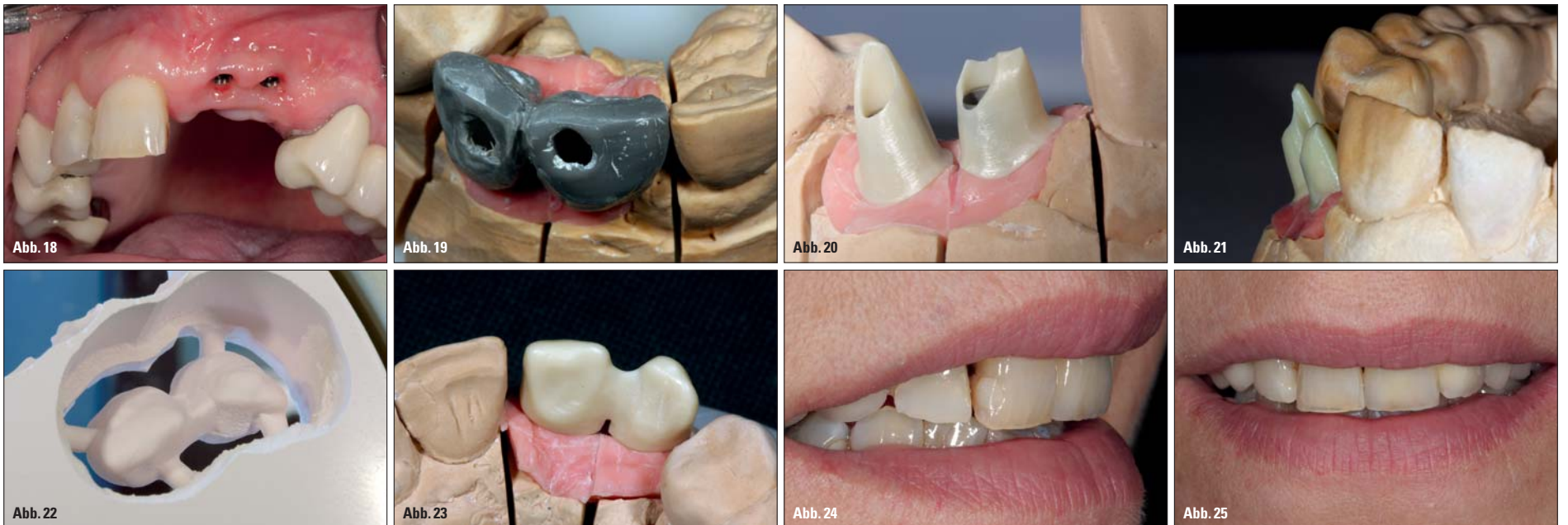
Das Programm das mitdenkt!



New auf der IDS!







Fall 2 – Abb. 18: Zwei Implantate im Oberkiefer (Positionen 21 und 22) galt es zu versorgen. – **Abb. 19:** Das Wax-up der Kronen auf dem Modell. – **Abb. 20:** Die Titanklebebasen werden speziell im Randbereich nur minimal von den Abutments bedeckt. – **Abb. 21:** Zur Überprüfung werden die Abutments auf dem Modell angebracht. – **Abb. 22:** Aus einem Zirkonoxid-Rohling werden Kronengerüste gefräst. – **Abb. 23:** Auf Wunsch des Behandlers blieben die Gerüste verblockt. – **Abb. 24:** Trotz der nahezu glasigen Transluzenz der Nachbarzähne ... – **Abb. 25:** ... erzielten wir ein überzeugendes Ergebnis.

ZT Fortsetzung von Seite 15

3. Fall – Frontzahnkronen auf Implantaten und natürlicher Zahn

Unser dritter Fall zeigt eine Frontzahnversorgung im Oberkiefer einer Patientin mit ausgeprägtem Deckbiss. Insgesamt sollten hier drei Implantate unterschiedlichen Durchmessers (CAMLOG, Wimsheim) an den Positionen 11, 12 und 21 sowie ein natürlicher Pfeiler an Position 22 prothetisch versorgt werden (Abb. 26). Nach der Einheilphase (Abb. 27) stellten wir auf Grundlage der Abformung das Meistermodell mit Zahnfleischmaske her. Dabei ließ sich deutlich erkennen, wie gut sich die Gingiva um die Implantate herum angelegt hatte (Abb. 28).

Bei der auf das Wax-up folgenden Abutmentplanung am Computer galt es insbesondere, den Deckbiss der Patientin zu berücksichtigen. Konkret bedeutete dies, dass wir die Abutments palatinal stark abschrägen mussten, um genug Platz für die spätere Verblendung zu schaffen. Wie schon im vorangegangenen Fall konnten die Titanklebebasen auch hier stellenweise nur bis zu einem

Minimum von den Abutments bedeckt werden. Insbesondere an Position 11 lässt sich das deutlich erkennen (Abb. 29). Deshalb entschieden wir uns erneut für ein klassisches, voreingefärbtes Zirkonoxid (Cercon base medium, DeguDent, Hanau). Nach dem Fräsen der Abutments (Ceron brain expert, DeguDent, Hanau) wurden diese wie gewohnt mit den Titanklebebasen zusammengefügt (Abb. 30) und zur Kontrolle auf dem Modell angebracht. Auf Grundlage der Modellsituation nahmen wir dann die Planung der Kronen am PC vor (3Shape by DeguDent, DeguDent, Hanau). Diese wurden mittels CAM-Frästechnik (Ceron brain expert, DeguDent, Hanau) aus hochtransluzentem Zirkonoxid (Cercon ht, DeguDent, Hanau) in unserem Labor gefertigt. Nach dem Sintern wurden die Gerüste auf dem Modell aufgebracht und schließlich mit einer auf Zirkonoxid abgestimmten Verblendkeramik (Cercon ceram Kiss, DeguDent, Hanau) individualisiert. So kamen wir zu einem ästhetisch und morphologisch hochwertigen Ergebnis (Abb. 31), mit dem die Patientin heute, zwei Jahre nach der Ein-

gliederung, noch immer sehr zufrieden ist.

Diskussion

Die beschriebenen Fälle haben gezeigt, wie sich prothetische Versorgungen mithilfe von Premium-Zirkonoxid (Cercon ht, DeguDent, Hanau) realisieren lassen. Ob im Front- oder im Seitenzahnbereich, ob implantat- oder zahngetragen: Mit diesem Werkstoff verfügen wir über ein Material, das eine Vielzahl von Indikationen abdeckt. So haben wir nicht nur die Möglichkeit, Kronen und Brücken aus dem multiindikativen Werkstoff herzustellen. Bei implantatgetragenen Arbeiten können wir sogar die dazugehörigen Abutments daraus fertigen. Besteht das Risiko von durchscheinendem Metall, lässt sich alternativ klassisches Zirkonoxid einsetzen. Es deckt Titanklebebasen und -implantate dank seiner Opazität sicher ab. Das Gerüst für die Krone bzw. für die Suprastruktur kann in diesem Falle wiederum aus dem Premium-Material angefertigt werden. Damit ist zugleich ein erster wesentlicher Vorteil

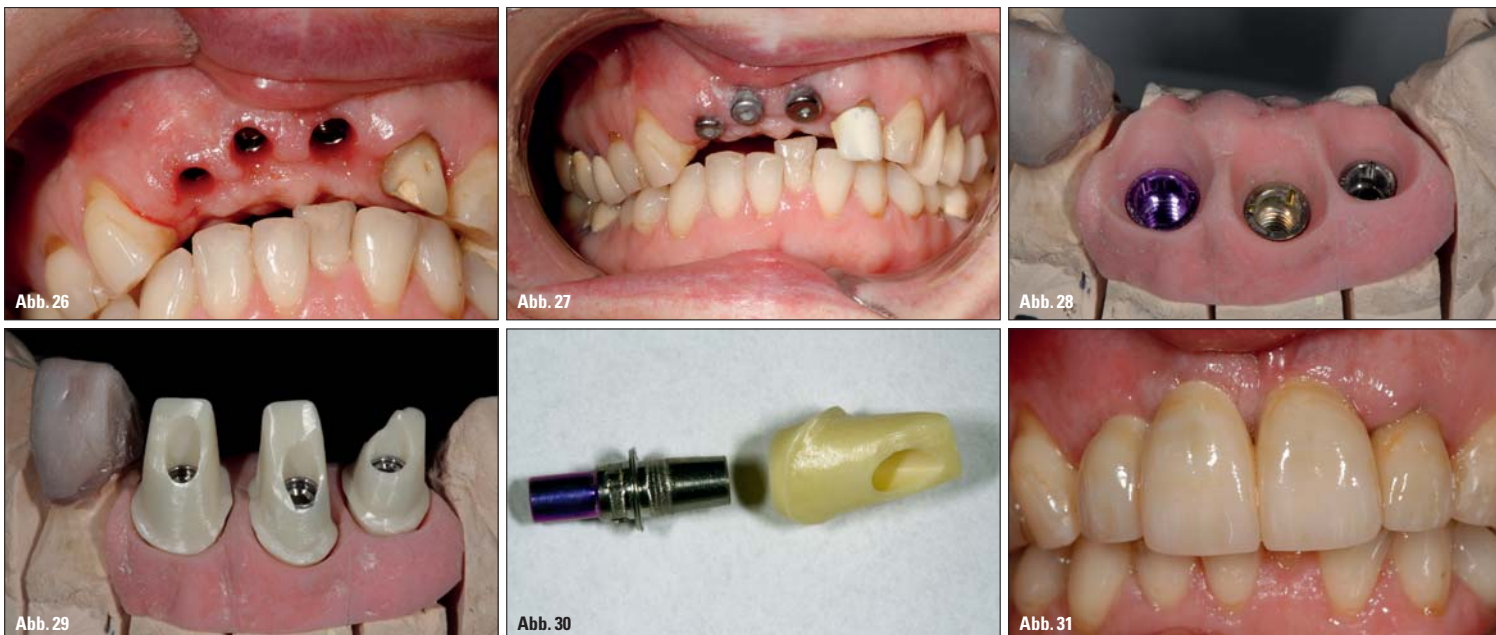
einer Versorgung mit Premium-Zirkonoxid genannt. Denn durch das große Indikationsspektrum können selbst umfangreiche Restaurationen mit dem gleichen Werkstoff umgesetzt werden. Nicht nur für den Patienten, der sich in der Regel möglichst wenige unterschiedliche Materialien in seinem Mund wünscht, ist das attraktiv. Auch aus medizinischer und besonders aus zahn technischer Sicht lassen sich Vorzüge feststellen.

So schätzen Zahnärzte unter anderem die Möglichkeiten zur substanzschonenden Präparation im Seitenzahnbereich sowie das durch Studien belegte antagonistenschonende Verhalten vollanatomischer Premium-Zirkonoxid-Restaurationen. Für das Labor bietet das für CAD/CAM-Verfahren sehr gut geeignete Zirkonoxid vor allem hinsichtlich des Workflows spürbare Vorteile. Ob dabei laborintern gefräst oder ein externer Dienstleister hinzugezogen wird – Planung und präzise Fertigung gehen Hand in Hand und geben dem Labor den nötigen Freiraum, um mit überzeugenden Individualisierungen oder Charakterisierungen zu punkten.

Neben den genannten Aspekten spielen bei der Entscheidung für einen bestimmten Werkstoff aber häufig auch wirtschaftliche Fragen eine Rolle. Vergleicht man Zirkonoxid auf diesem Gebiet mit dem klassischen Allrounder der Zahntechnik, den hochgoldhaltigen Legierungen, kommt ein weiterer Vorteil der Keramik zum Vorschein. Obwohl es sich bei Premium-Zirkonoxid ebenfalls um einen Hochleistungswerkstoff handelt, ist es deutlich günstiger als Edelmetall. Für eine Versorgung, wie wir sie beispielsweise in unserem ersten Fallbeispiel realisiert haben, müsste man circa 70 Gramm Gold einsetzen – allein der Materialpreis für diese Menge betrüge im Moment rund 4.000 EUR.

Fazit

Zusammenfassend lässt sich festhalten, dass Premium-Zirkonoxid mit seinen multiindikativen Einsatzmöglichkeiten einen für Zahntechniker, Zahnärzte und Patienten attraktiven Werkstoff darstellt. Biokompatible Gesamtlösungen, höchästhetische Frontzahnrestaurationen, substanzschonend vollanatomische Versorgungen im Seitenzahnbereich sowie individuelle Abutments für implantatgetragene Arbeiten: Mit Zirkonoxid haben wir die Antwort auf eine Vielzahl von Fragestellungen in der Prothetik. Durch die herausragende Transluzenz der Premium-Variante dieses Materials haben sich die Voraussetzungen für das Erzielen einer besonders hochwertigen Ästhetik nochmals verbessert – ein weiteres Argument für diesen außergewöhnlichen Werkstoff. ZT



Fall 3 – Abb. 26: Drei Implantate sowie ein natürlicher Pfeiler im Oberkiefer mussten versorgt werden. – **Abb. 27:** Während der Einheilphase wurden die Implantate mit Einheilkappen versehen. Für den natürlichen Pfeiler wurde ein Kunststoffprovisorium angefertigt. – **Abb. 28:** Die drei unterschiedlichen Implantate im Modell. – **Abb. 29:** Auch in diesem Fall bedeckten die Abutments die Titanklebebasen stellenweise nur geringfügig. – **Abb. 30:** Titanklebebasis und Abutment vor dem Zusammensetzen. – **Abb. 31:** Die fertige Versorgung im Mund der Patientin.

ZT Adresse

ZTM Alexander Drechsel
Siegfried Drechsel
Dental Labor
Dr.-Emil-Brichta-Straße 5
94036 Passau
www.drechsel-dentallabor.de

