

Vorgehen bei der Rehabilitation von Funktion und Ästhetik

Die funktionelle Integration prothetischer Restaurationen ist der Schlüssel für langzeitstabile Ergebnisse. Bei schwierigen Ausgangssituationen bedarf es eines konsequenten Konzepts, um Ästhetik und Okklusion wieder in eine Einheit zu bringen.

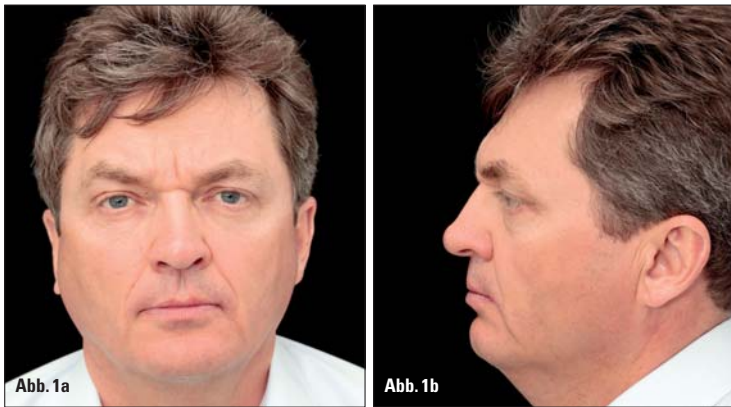


Abb. 1a und b: Ausgangssituation: Bereits die extraoralen Profilbilder zeigten die reduzierte Vertikaldimension.

Die Rehabilitation eines funktionsgestörten Patienten ist eine anspruchsvolle Aufgabe. Das Behandlungsteam steht vor der komplexen Herausforderung, eine stabile Okklusion, eine korrekte vertikale Dimension und eine ansprechende Ästhetik herzustellen. Berücksichtigt werden müssen dabei die biologischen Aspekte ebenso wie die Wahl des optimalen Materials. Im vorliegenden Fall wurde ein Patient auf einem durchdachten und konsequenten Therapieweg rehabilitiert und nach erfolgreicher funktionstherapeutischer Behandlung mit vollkeramischen Kronen (IPSe.max® Press) versorgt.

der Vorgeschichte wurden die patientenspezifischen Parameter erfasst (röntgenologisch, fotografisch, klinisch). Das Mittelgesicht war leicht komprimiert, was auf eine reduzierte Vertikaldimension hinwies (Abb. 1a und b). Auf dem Lippenschlussbild waren die dafür bezeichnenden, nach kaudal zeigenden Mundwinkel erkennbar. Die intraorale Analyse zeigte Gingivarezessionen, einen mangelnden Freiraum in der zentrischen Okklusion sowie eine unzureichende Passgenauigkeit der Restaurationen (Abb. 2). Der Patient war mit zusammengefügtten VMK-Kronen auf natürlichen Pfeilerzähnen sowie auf Implantaten versorgt. Die Inzisalkante

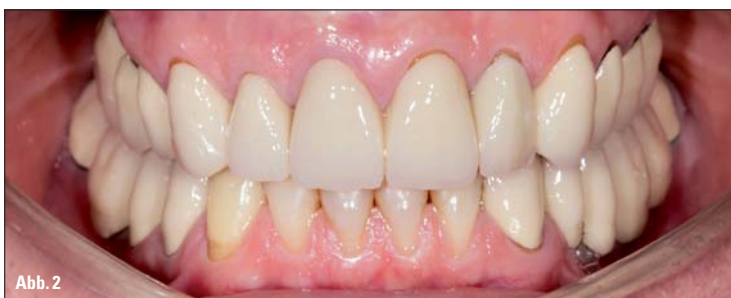

Abb. 2: Intraorale Diagnose: starke Gingivarezessionen an den vorhandenen keramischen Versorgungen.

Patientenfall

Die vorhandenen prothetischen Restaurationen unseres 55-jährigen Patienten waren in einem desolaten Zustand. Er war mit Kronen versorgt, die teilweise auf Implantaten verankert waren. Der Mann war funktionell sowie ästhetisch stark eingeschränkt. Er beklagte eine mangelnde Kau-effektivität, ästhetische und phonetische Einschränkungen sowie immer wieder auftretende Muskelverspannungen. Die Keramik-kronen waren teilweise frakturiert und abgeplatzt. Der ausdrückliche Patientenwunsch war eine Verbesserung der Situation ohne chirurgischen Eingriff (Explantation).

Intra- und extraorale Befundung

Nach einem einfühlsamen Patientengespräch und dem Erfragen

der Krone 22 war abgeplatzt. Die okklusale Morphologie der Seitenzahnkronen entsprach in keiner Weise einer funktionell orientierten Gestaltung; die flachen Okklusionsflächen gewährten keine Funktion (Abb. 3). Die klinische Analyse zeigte eine mangelnde Unterstützung im Seitenzahnbereich und eine fehlende Front-Eckzahn-Führung. Zudem wurde eine transversale Diskrepanz zwischen Ober- und Unterkiefer festgestellt. In Regio der Implantate war der Knochen- und Weichgewebeabbau offensichtlich (Abb. 4).

Diagnose:

- Angle-Klasse I rechtsseitig
- Angle-Klasse III linksseitig
- Verlust der zentrischen Stopps im Seitenzahnbereich
- keine Front-Eckzahn-Führung

Die röntgenologische Analyse zeigte unter anderem insuffiziente Wurzelfüllungen (Abb. 5).

Zudem wurde unsere Befürchtung bestätigt: An allen Implantaten waren periimplantäre Knocheneinbrüche eingetreten. Die Zahl der Implantate war ebenso diskussionswürdig wie deren Positionierung im Knochen.

Funktionsanalyse

Um den funktionellen Zustand respektive das Zusammenspiel von Muskulatur, Zähnen (Restaurationen) und Kiefergelenken zu evaluieren und somit Dysfunktionen zu erkennen, erfolgte eine klinische Funktionsanalyse. Die Muskelpalpation zeigte Sensibilitäten des Musculus masseter (kranial), Musculus pterygoideus

medialis, Tuberculus maxillae und Musculus mylohyoideus. Die Muskeln waren auf beiden Seiten sehr empfindlich, was auf eine hohe Aktivität der Protraktoren- und Schließmuskeln schließen ließ. Auch beim Abtasten der Kiefergelenke reagierte der Patient mit Schmerzen. Die lateralen Pole waren sowohl im beweglichen als auch im unbeweglichen Zustand schmerzempfindlich, ebenso die kranialen Gelenkhöhlen (beidseitig). Der Patient klagte über chronische Schmerzen. Es folgte eine instrumentale Funktionsanalyse. Mithilfe des Axioquick® Recorders (SAM, Deutschland) wurde eine Axiografie vorgenommen (Abb. 6). Das verwendete System ermöglicht es, alle

funktionellen Unterkieferbewegungen mit Ultraschallsendern schnell und präzise in 3-D aufzuzeichnen und zu analysieren. Die Axiografie zeigte, dass die Ausgangs- und Endpunkte der Öffnungs- und Schließbewegung nicht übereinstimmten. Zudem wurde ein reziprokes Knacken auf der linken Seite des Kiefergelenks sowie eine Schonhaltung/-bewegung diagnostiziert. Die Beweglichkeit des Kiefergelenks war eingeschränkt. Bei der kephalometrischen Analyse bestätigte sich der Verlust der vertikalen Bisslage (Abb. 7). Die Analyse ergab eine skeletale Stellung, die als brachiofazial eingestuft

Fortsetzung auf Seite 12 ZT

ANZEIGE



Starke Auszubildende gesucht 15. Nachwuchs-Wettbewerb des VDZI

Der Gysi-Preis:

Der VDZI hat erstmalig 1979 einen Nachwuchs-Wettbewerb ins Leben gerufen, der jetzt im Turnus von zwei Jahren für Auszubildende im Zahntechniker-Handwerk durchgeführt wird. Auch für das nächste Jahr werden die eingesandten Arbeiten von einer Jury anerkannter Zahntechniker bewertet und die besten Arbeiten auf der IDS 2015 ausgestellt und prämiert. Außer dem Namen des Teilnehmers wird das Labor genannt, sodass sich im Rahmen dieses Wettbewerbs ausbildungsin-tensive Betriebe besonders auszeichnen können. Der Wettbewerb trägt den Namen eines um die Entwicklung der Prothetik verdienten Pioniers: Professor Alfred Gysi.

Die Ausschreibung:

Die Ausschreibung erfolgt in 3 Gruppen:
Gruppe A: 2. Ausbildungsjahr
Gruppe B: 3. Ausbildungsjahr
Gruppe C: 4. Ausbildungsjahr
Jede Gruppe wird einzeln bewertet. Jeder Teilnehmer erhält eine Urkunde und eine Medaille, die drei Erstplatzierten Medaillen in Gold, Silber und Bronze. Medaillen und Urkunden werden an im Rahmen einer Feierstunde zur Internationalen Dentalschau (10. bis 14. März 2015) verliehen.

Die Organisation:

Der Gysi-Preis wird von der Wirtschaftsgesellschaft des VDZI mbH durchgeführt. Einzelheiten über die geforderte Technik für die drei Gruppen und Anmeldeformulare sind anzufordern bei der:
Wirtschaftsgesellschaft des VDZI mbH
„Gysi-Preis 2015“
Große Präsidentenstraße 10
10178 Berlin

Die Teilnahmebedingungen:

Teilnahmeberechtigt ist jeder Auszubildende in einem gewerblichen zahntechnischen Labor mit Ausbildungsbe-rechtigung.

Anforderungen der Aufgabe:

Interessenten erhalten die Aufgabe ihrer Gruppe gegen eine Schutzgebühr von 10 Euro pro Teilnehmer. Bitte haben Sie dafür Verständnis, dass der Versand der Aufgaben nur erfolgen kann, wenn Ihre Zahlung auf das Konto der Wirtschaftsgesellschaft des VDZI mbH - 1400797, IBAN: DE60 5019 0000 0001 4007 97, BIC FFVBDEFF - bei der Frankfurter Volksbank - erfolgt ist.

Der Versand der Aufgaben erfolgt ab 10. November 2014.

Gysi-Preis 2015

ANMELDUNG

Bitte senden Sie uns die Aufgaben zu:

- _____ Stück Gruppe A
- _____ Stück Gruppe B
- _____ Stück Gruppe C

Der Beleg über die Einzahlung der Schutzgebühr in Höhe von EUR 10,- (inkl. Mehrwertsteuer) pro Teilnehmer ist beigefügt (bzw. als Kopie mitgefakt).

Absender (in Druckschrift):

Vorname/Name: _____

Laboradresse: _____

Straße: _____

PLZ/Ort: _____

E-Mail: _____

Telefon: _____



Wirtschaftsgesellschaft
des VDZI mbH
„Gysi-Preis 2015“
Große Präsidentenstraße 10
10178 Berlin

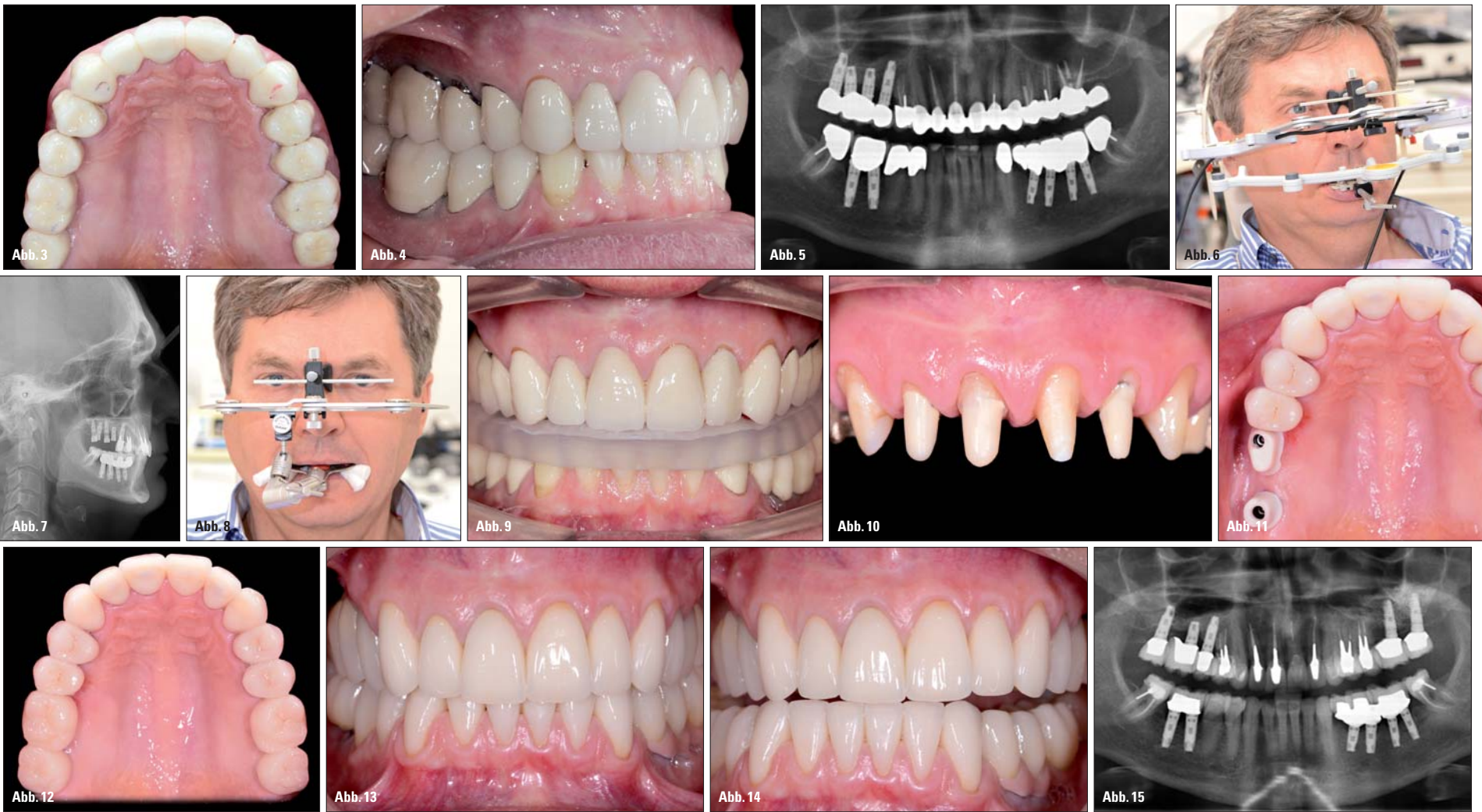


Abb. 3: Die okklusalen Flächen der Keramikronen boten dem Patienten keine Kauaktivität. – **Abb. 4:** Die Implantate im Seitenzahnbereich waren exponiert. – **Abb. 5:** Röntgenbild der Ausgangssituation: teilweise insuffiziente Wurzelfüllungen, Knochenabbau in Regio der Implantate, fragwürdige Implantatzahl sowie -position. – **Abb. 6:** Instrumentelle Funktionsdiagnostik mittels Axiografie. – **Abb. 7:** Die kephalometrische Vermessung bestätigte den vertikalen Verlust der Bisshöhe. – **Abb. 8:** Mithilfe des Transferbogens wurde die Mundsituation in den Artikulator überführt. – **Abb. 9:** Die myopathische Entspannungsschiene mit einer Bisshebung von 6 mm. – **Abb. 10:** Sanierte Situation der Stümpfe vor dem Anfertigen der definitiven Restaurationen. – **Abb. 11:** Die keramischen Einzelkronen für die Frontzähne sowie die Prämolaren sind eingesetzt. Die Implantate im Molarenbereich wurden mit individuellen keramischen Abutments versorgt. – **Abb. 12:** Die eingegliederten Restaurationen (Kronen aus Lithiumdisilikat, IPS e.max Press). – **Abb. 13:** Die Ansicht von frontal zeigt ein funktionell sowie ästhetisch gelungenes Ergebnis. – **Abb. 14:** Kontrolle von Laterotrusion und Protrusion. – **Abb. 15:** Abschließendes Röntgenbild: Selbst die Implantatneigungen konnten mit den individuell angefertigten Suprakonstruktionen und Kronen optimiert werden.

ZT Fortsetzung von Seite 11

werden kann, eine skelettale Klasse I, eine reduzierte Gesichtshöhe sowie eine Fehlstellung der oberen Incisivi (nach palatinal geneigt).

„Um einen strukturierten Behandlungsplan erstellen zu können, ist eine präzise Modellanalyse unentbehrlich.“

Die Diagnosemodelle wurden mithilfe des Axioquick-Transferbogens (Abb. 8) in den Artikulator (SAM 3) eingebracht. Die individuellen Einstellungen des SAM-Artikulators wurden mit dem Axioquick Recorder ermittelt.

Funktionelle Therapie

Erst nach der Modellanalyse wurde eine strukturierte Behandlungsstrategie festgelegt. Im ersten Schritt sollte eine Schienentherapie vorgenommen werden. Ziel war es, die oberen sowie unteren Frontzähne etwas nach labial auszurichten, die Front-Eckzahnführung wiederherzustellen, eine okklusale Unterstützung im Seitenzahnbereich aufzubauen, den oberen Zahnbogen etwas zu vergrößern und die vertikale Bisslage zu heben. Um die ästhetischen Wünsche des Patienten zu erfüllen, sollten die Stümpfe sowie die Implantate mit vollkeramischen Kronen neu versorgt werden. Der Patient erhielt eine myopathische Entspannungsschiene, die mit einer Bissöffnung von 6 mm gefertigt war (Abb. 9). In regelmä-

ßigen Abständen wurden die Muskelpalpationen sowie die Schiene kontrolliert und korrigiert. Nach einer ganzheitlichen Muskelentspannung definierten wir die Referenzposition, platzierten die Modelle im Artikulator und fertigten das Wax-up. Für den Erfolg einer solch komplexen Therapie ist dieses Wax-up unabdingbar. Zum einen leistet es wertvolle Dienste bei der Kommunikation mit dem Patienten, zum anderen kann damit ein realistisches Behandlungsziel definiert und konkret darauf hingearbeitet werden. Nach erfolgreicher Schienentherapie wurden die vorhandenen Restaurationen entfernt.

Prothetische Versorgung

Insbesondere bei dem Verlust der vertikalen Bisshöhe sind flankierende präventive Maßnahmen die Stützpfiler jedweder rekonstruktiven Therapie. Erst nach der Stabilisierung der Situation kann die restaurative Therapie (Wiederherstellung der vertikalen Dimension und Okklusionsgestaltung)

begonnen werden. Unser Konzept besagt, dass okklusale Korrekturen erst vorgenommen werden, wenn die Schienentherapie erfolgreich abgeschlossen ist. Irreversible Maßnahmen ohne vorherige diagnostische Schritte oder eine Schienenbehandlung bedeuten ein nicht kalkulierbares Risiko. Nach dem Entfernen der Kronen offenbarte sich der desaströse Zustand; die Versorgungen entsprachen qualitativ nicht annähernd dem Status quo der Zahnmedizin. Einige Wurzelfüllungen bedurften einer Revision. Teilweise mussten Stiftaufbauten erneuert werden. Die Voraussetzung für eine natürlich wirkende Vollkeramikrestauration ist die perfekte Integration im Patientenmund. Um dies zu erreichen, wurden die metallischen Aufbauten mit einem opaken Composite abgedeckt (Abb. 10) und so die Stümpfe farblich optimal vorbereitet. Im ersten Schritt wurden die Frontzähne sowie die Prämolaren mit keramischen Restaurationen (IPS e.max Press) versorgt. Für den Molarenbereich wurden individuelle IPS e.max Press-Abutments gefertigt und diese nachfolgend ebenfalls mit vollanatomischen IPS e.max Press-Kronen restauriert (Abb. 11 und 12). Durch die monolithische Vorgehensweise wurde im implantatgetragenen Molarenbereich die hohe Festigkeit des Werkstoffes Lithiumdisilikat ausgenutzt. Mögliche Chippings der Verblendkeramik werden so umgangen und eine langfristig zuverlässige Restauration erstellt. Durch geschicktes Bemalen und Glasieren

müssen auch ästhetisch keinerlei Kompromisse eingegangen werden. Der Patient war aufgrund der therapeutischen Schienentherapie an die „neue“ vertikale Bisslage gewöhnt und fühlte sich funk-



Abb. 16: „Ästhetik folgt Funktion“ – das Weichgewebeprofil des Mittelgesichts hat sich durch die Bisshebung enorm verändert. Der Gesichtsausdruck des Patienten zeigt seine Zufriedenheit mit dem Ergebnis.

tionell mit den neuen Restaurationen wohl (Abb. 13). Ästhetisch konnte ein harmonisches Bild geschaffen werden. Extraoral sowie intraoral entsprach die Situation nun exakt den patientenspezifischen Anforderungen sowie seinen Wünschen (Abb. 14). Eine abschließende Panoramaraufnahme zeigte, dass während des Therapiezeitraums auch die Implantatpositionen optimiert werden konnten (Abb. 15). Optional hätten die Implantate explantiert werden können, allerdings war hier die Gefahr eines hohen Knochenabbaus gegeben. Dieser Therapieweg kam für den Pa-

tienten nicht infrage. Bei regelmäßigen Nachkontrollen wurden am Zahnersatz keine Abrasionsfacetten festgestellt. Die okklusalen Verhältnisse blieben unverändert. Der Befund der Kiefergelenke und Kaumuskulatur war nach wie vor unauffällig. Der Patient war mit dem Behandlungsergebnis sehr zufrieden.

Fazit

Dieser Patientenfall zeigt die Komplexität und den zeitlichen Aufwand der Rehabilitation eines funktionell nicht optimal versorgten Patienten. Bei der Wahl des Therapiewegs stand sowohl die funktionelle als auch die ästhetische Verbesserung im Vordergrund. Der Patient konnte nach einer entsprechend langen Schienentherapie mit Lithiumdisilikatkronen aus IPS e.max Press versorgt werden. Der Therapieansatz „Ästhetik folgt Funktion“ führte auch in diesem Fall zum Erfolg (Abb. 16).

Danksagung

Ich möchte mich bei Oliver Brix für die exzellente zahntechnische Umsetzung bedanken. ZT

ZT Adresse

Dr. Sergey Chikunov
2, Zhukovskogo, pl-2
103062 Moskau
Russland
sergey.chikunov@gmail.com

ANZEIGE

Gold Ankauf/Verkauf
Tagesaktueller Kurs für Ihr Altgold:
www.Scheideanstalt.de
Barren, Münzen, CombiBars, u.v.m.:
www.Edelmetall-Handel.de
Besuche bitte im Voraus anmelden!
Telefon 0 72 42-55 77
ESG Edelmetall-Service GmbH & Co. KG
Gewerbering 29 b · 76287 Rheinstetten